611.02 B697
v.2

William Boyd Library
of the
Academy of Medicine
Toronto
59670
Presented by
Dr. Best

RB 217c 46

Library
of the
University of Toronto

Arthur Lincoln

Digitized by the Internet Archive
in 2010 with funding from
University of Ottawa

http://www.archive.org/details/atlasdanatomiede02bona

ATLAS

D'ANATOMIE DESCRIPTIVE

Paris. — Imprimerie de E. Martinet, rue Mignon, 2.

ATLAS

D'ANATOMIE DESCRIPTIVE

DU

CORPS HUMAIN

PAR MM. LES DOCTEURS

C. BONAMY
Professeur
d'anatomie à l'École préparatoire de médecine
de Toulouse, etc.

PAUL BROCA
Agrégé à la Faculté de médecine de Paris,
chirurgien des hôpitaux,
membre de l'Académie de médecine, etc.

ET

M. ÉMILE BEAU
Dessinateur.

Deuxième partie

CŒUR, ARTÈRES, VEINES, VAISSEAUX LYMPHATIQUES ET APONÉVROSES

PAR M. BONAMY

PARIS

VICTOR MASSON ET FILS

PLACE DE L'ÉCOLE-DE-MÉDECINE

CŒUR, TRONCS ARTÉRIELS ET VEINEUX, CANAL THORACIQUE.

a, muscle trapèze. *b*, muscle sterno-cléido-mastoïdien coupé vers sa partie moyenne. *c*, corps thyroïde. *c'*, trachée-artère. *d*, clavicule. *e-e-e*, les côtes. *f*, muscle grand pectoral. *g*, muscle petit pectoral. *h*, muscle grand dentelé. *i*, muscle deltoïde. *j*, muscle grand dorsal. *k-l*, muscle diaphragme. *m-m*, coupe horizontale du diaphragme. *o-o'*, piliers du diaphragme. *p*, coupe des piliers du diaphragme. *q-q'*, les reins. *r*, uretère. *s-s*, muscle carré des lombes. *t*, muscle grand psoas. *t'*, muscle petit psoas. *u*, muscle iliaque. *v*, symphyse sacro-vertébrale. *x*, symphyse pubienne. *y*, épine iliaque antérieure et supérieure.

1, le cœur, organe central de la circulation. Le cœur occupe la partie moyenne de la cavité thoracique; il est situé dans le médiastin antérieur, derrière le sternum, au-devant de la colonne vertébrale, entre les poumons, au-dessus du diaphragme; une membrane séro-fibreuse, le *péricarde*, l'enveloppe de toutes parts et le maintient dans sa position. Le cœur est formé de deux moitiés à peu près semblables, adossées l'une à l'autre et séparées par une cloison. Chacune de ces deux moitiés est divisée en *ventricule* et en *oreillette;* le ventricule droit, 2, et l'oreillette, 3-3, constituent le *cœur droit*, nommé aussi *cœur à sang noir*; le ventricule gauche, 4, et l'oreillette gauche, 5, constituent le *cœur gauche*, nommé aussi *cœur à sang rouge*. A l'oreillette droite viennent aboutir la *veine cave supérieure*, 6, et la *veine cave inférieure*, 7, qui lui apportent le sang noir de toutes les parties du corps; ce sang passe de l'oreillette dans le ventricule droit, qui le transmet aux poumons par l'*artère pulmonaire*, 8-9. A l'oreillette gauche, se rendent les quatre *veines pulmonaires* qui lui apportent le sang, devenu rouge par son contact avec l'air, dans l'intérieur des poumons; ce sang passe de l'oreillette dans le ventricule gauche, qui le projette par l'*artère aorte*, 10, dans toutes les parties du corps. 11-12-13, poumon droit divisé en trois lobes; 14-15, poumon gauche divisé en deux lobes; on a disséqué dans l'épaisseur de ces organes les divisions des bronches, des artères et des veines pulmonaires. 16-17, *crosse de l'aorte:* l'aorte, immédiatement après son origine, se porte en haut et à droite en décrivant une première courbure, dont la convexité est à droite et en avant, puis elle se recourbe brusquement pour se diriger en arrière et à gauche; c'est à cette seconde courbure qu'on a donné le nom de crosse de l'aorte. Trois troncs artériels naissent de la crosse de l'aorte; à droite, le *tronc innominé* ou *brachio-céphalique*, 18, qui se subdivise bientôt en *sous-clavière*, 19, et en *carotide primitive droite*, 20; à gauche, 21, la *carotide primitive gauche*, et, 22, la *sous-clavière gauche*, 23, *artère thyroïdienne moyenne:* cette artère, qu'on rencontre assez souvent, naît du tronc innominé. 24-25, *artères mammaires*. L'aorte, au niveau de la troisième vertèbre dorsale, change de direction pour devenir verticale; elle descend, 26, dans le médiastin postérieur sur la partie latérale gauche des vertèbres dorsales, et pénètre dans l'abdomen à travers le canal que lui forment les piliers du diaphragme. 27, *aorte abdominale;* elle descend sur la partie moyenne de la région antérieure des vertèbres lombaires. 28, *tronc cœliaque*. 29, *artère diaphragmatique inférieure* gauche. 30, *artère mésentérique supérieure*. 31-32, *artères rénales*. 33-34, *artères spermatiques*. 35, *artère mésentérique inférieure*. 36, *artère sacrée moyenne*. L'aorte abdominale parvenue au niveau de la quatrième vertèbre lombaire, se divise en deux branches, qui sont, 37-37', les *artères iliaques primitives*. L'artère iliaque primitive gauche fournit quelquefois une petite branche, 38, qui se ramifie sur l'uretère. Chacune des deux artères iliaques primitives se divise de nouveau en deux branches: l'une externe, qui continue le trajet de l'artère iliaque primitive; c'est, 39-39', l'*artère iliaque externe;* l'autre interne, qui s'enfonce dans le bassin: c'est, 40-40', l'*artère iliaque interne* ou *hypogastrique*. 41-41', *artère circonflexe iliaque*. 42-42', *artère épigastrique*. 43 43', *artère fémorale;* elle fait suite à l'artère iliaque externe. 44-45, troncs *veineux brachio-céphaliques*, *troncs innominés*, formés par la réunion des veines *jugulaire interne* et *sous-clavière;* le tronc innominé du côté droit s'unit à celui du côté gauche pour former la veine cave supérieure. 46-46', *veine mammaire interne*. 47, *veine thyroïdienne inférieure*. 48-48', *veine jugulaire interne*. 49, *veine jugulaire externe*. 50-50', *veine sous-clavière*. 51-51', veine cave inférieure; elle est formée inférieurement par la réunion des deux veines iliaques primitives. Appliquée contre la partie latérale droite de la colonne vertébrale, à droite de l'aorte, dont elle est séparée par les gros vaisseaux lymphatiques et par le *canal thoracique*, la veine cave inférieure se dirige verticalement en haut, gagne la face inférieure du foie, traverse l'ouverture aponévrotique du diaphragme en décrivant une légère courbure, et vient se terminer à la partie inférieure et postérieure de l'oreillette droite. A la veine cave inférieure aboutissent, 52-52', les *veines rénales;* 53, les *veines diaphragmatiques;* 54, les *veines spermatiques* ou *ovariques*; 55-55'-55'', les *veines hépatiques*. 56-56', *veines iliaques primitives*, qui se réunissent au niveau du disque intermédiaire à la quatrième et à la cinquième vertèbre lombaire. 57-57', *veine iliaque externe*. 58-58', *veine iliaque interne* ou hypogastrique. 59-59', *veine circonflexe iliaque*. 60-60', *veine épigastrique*. 61-61', *veine fémorale*. 62-62', *veine saphène interne*. 63 63', 64-65, canal thoracique; il commence au niveau de la troisième vertèbre lombaire par une dilatation ou ampoule qui porte le nom de *réservoir* ou *citerne* de Pecquet. Situé entre l'aorte et la veine cave inférieure, à gauche du pilier droit du diaphragme, le canal thoracique se porte verticalement en haut, pénètre dans le thorax par l'ouverture aortique, et vient se placer dans le médiastin antérieur entre la veine azygos qui est à droite et l'aorte qui est à gauche. Au niveau de la quatrième vertèbre dorsale, il s'incline à gauche, remonte derrière la crosse de l'aorte, et sort de la cavité thoracique entre l'œsophage et la carotide primitive gauche; il se courbe ensuite brusquement à gauche, passe derrière la carotide primitive gauche et la veine jugulaire interne du même côté, et vient s'ouvrir à l'angle de réunion des veines sous-clavière et jugulaire interne gauches.

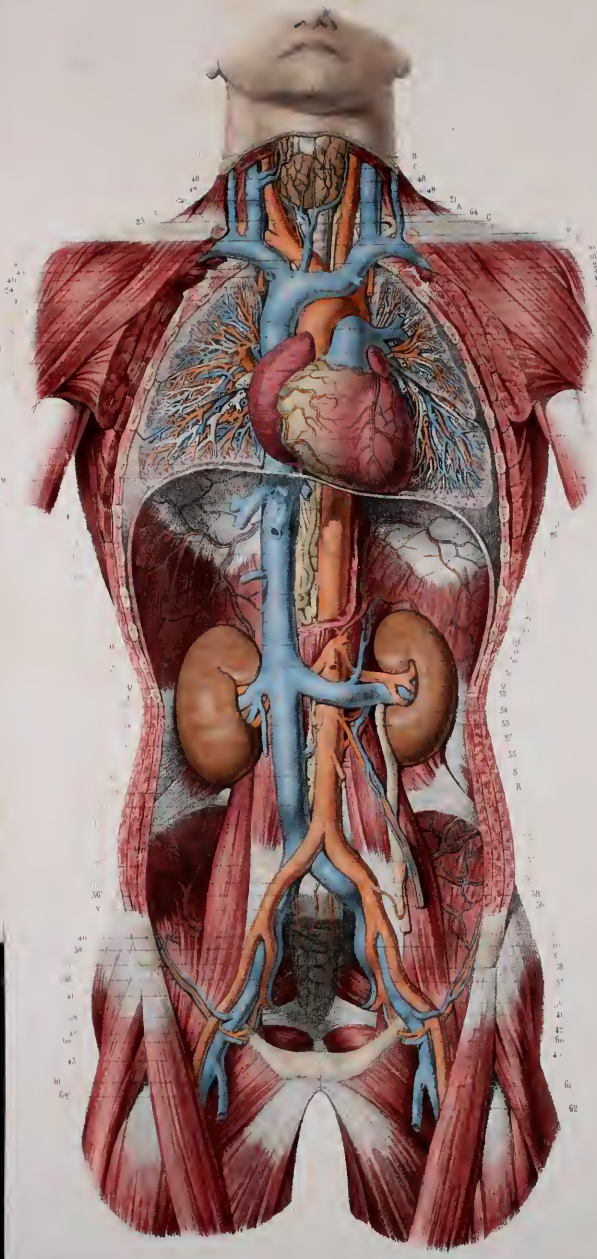

CAVITÉ THORACIQUE.

a, angle de la mâchoire inférieure. *b*, os hyoïde. *c*, cartilage thyroïde. *c'*, muscle thyro-hyoïdien. *d*, corps thyroïde. *e*, trachée-artère. *f*, glande sous-maxillaire. *g-g'*, muscle digastrique. *h*, muscle mylo-hyoïdien. *i*, extrémité externe de la clavicule. *j-j*, les côtes. *k-k*, cartilages costaux. *l*, appendice xyphoïde. *m*, diaphragme. *n*, muscle trapèze. *o*, *p*, muscle scalène postérieur. *q*, extrémité supérieure du muscle sterno-cléido-mastoïdien. *r*, *s*, paroi abdominale.

1, 2, poumon gauche, divisé en deux lobes. 3, 4, 5, poumon droit, divisé en trois lobes. 6, auricule droite. 7, ventricule droit. 8, ventricule gauche. 9, sillon antérieur. 10, vaisseaux qui rampent sur le ventricule droit. 11, péricarde. Le cœur a la forme d'un cône aplati, il est obliquement dirigé de haut en bas, de droite à gauche et d'arrière en avant. La face antérieure du cœur est en rapport avec le sternum, avec les 4e, 5e et 6e cartilages costaux du côté gauche, et avec les poumons qui la recouvrent plus ou moins complétement; la face postérieure repose sur le diaphragme; le bord droit est couché sur le diaphragme; le bord gauche répond au poumon gauche; le sommet, dirigé en avant, en bas et à gauche, répond aux cartilages des 5e et 6e côtes gauches; il est reçu dans une échancrure du poumon gauche. 12, artère pulmonaire. 13, artère aorte. 14, tronc innominé ou brachio-céphalique; il est situé en avant et à droite des autres artères fournies par la crosse de l'aorte; sa direction est oblique de bas en haut et de dedans en dehors. Au bout d'un pouce de trajet il se divise en deux branches, qui sont: les artères sous-clavière et carotide primitive droite. 15, artère sous-clavière droite. 16, 16', artère sous-clavière gauche. 17, artère carotide primitive droite. 17', artère carotide primitive gauche. 18, artère carotide interne droite. 19, artère carotide externe droite. 18', artère carotide interne gauche. 20, 20', artères thyroïdiennes supérieures. 21, artère faciale. 22, artère mammaire interne. 23, artère vertébrale. 24, artère cervicale transverse. 25, artère scapulaire supérieure. 26, artère thyroïdienne inférieure.

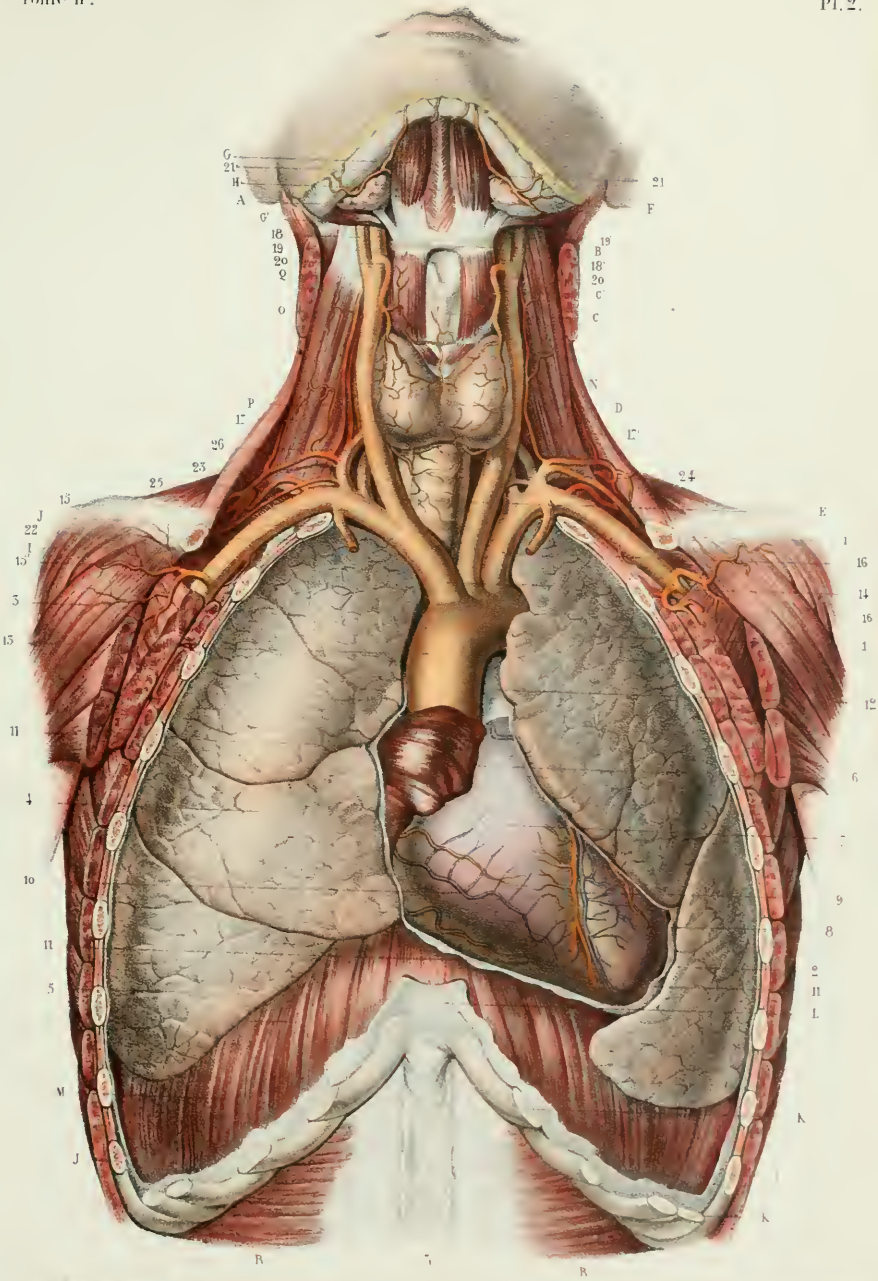
G
21
H
A
G'
18
19
20
Q
O
P
17
26
23
25
15
J
22
I
15'
3
13
11
4
10
11
5
M
J
21
F
19
B
18'
20
C'
C
N
D
17'
24
E
1
16
14
16
1
12
6
7
9
8
2
11
L
K
K
R
R

Tome II PL 3

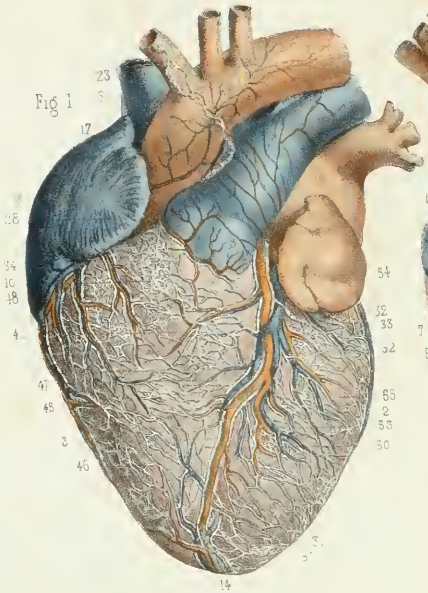

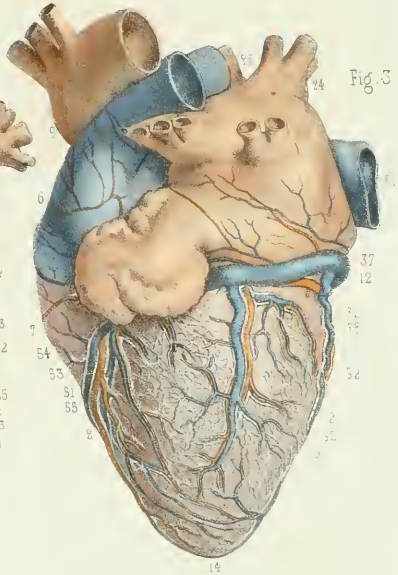

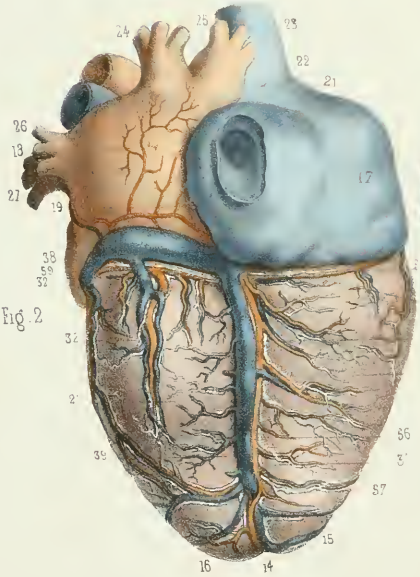

Emile Beau ad naturam lith

Offic. lithog. A.

CONFORMATION INTÉRIEURE DU CŒUR.

Fig. 1. Vue antérieure du cœur. Fig. 2. Vue postérieure. Fig. 3. Vue latérale gauche. Fig. 4. Vue latérale droite.

Le cœur est divisé en *ventricules* et en *oreillettes*. Les ventricules 1-1', 2-2', constituent la partie principale du cœur. 1, 2, face antérieure des ventricules. Cette face antérieure, convexe, est divisée par un sillon vertical, 3, *sillon antérieur du cœur*, en deux parties inégales : l'une plus considérable, 1, appartient au ventricule droit ; l'autre plus petite, 2, appartient au ventricule gauche. 1', 2', face postérieure des ventricules. Cette face plane et horizontale est divisée par un sillon vertical, 3', *sillon postérieur du cœur*, en deux parties à peu près égales. 1', face postérieure du ventricule droit ; 2', face postérieure du ventricule gauche. Les sillons antérieur et postérieur du cœur répondent à la cloison des ventricules ; ils sont parcourus par des vaisseaux que recouvre une quantité plus ou moins grande de tissu adipeux. Le bord droit, 4, est légèrement convexe ; il partage le ventricule droit en deux portions triangulaires inégales ; la portion antérieure, 1, est plus considérable que la portion postérieure 1'. Le bord gauche, 5, extrêmement épais, représente une face plutôt qu'un bord. La base des ventricules présente à considérer : sur un plan antérieur, 6, l'*artère pulmonaire* qui se porte aussitôt de droite à gauche, en croisant la direction de l'aorte. La portion du ventricule droit qui donne naissance à l'artère pulmonaire proémine, 7, à droite du sillon antérieur, et forme une espèce de *prolongement conoïde* ou d'*infundibulum*. 8, saillies déterminées par les valvules sigmoïdes, dont les cavités sont remplies par la matière à injection. Sur un second plan, on voit l'aorte, 9, dont l'origine au ventricule gauche est masquée par l'infundibulum et par l'artère pulmonaire. Sur un troisième plan, on voit, 10, 11, 12, 13, *le sillon circulaire* qui sépare les ventricules des oreillettes ; il est parcouru dans la plus grande partie de son étendue par des vaisseaux que recouvre une quantité plus ou moins grande de tissu adipeux. Ce sillon circulaire est constitué par les oreillettes et par la base des ventricules qui se renverse de dehors en dedans. 14, *sommet* ou *pointe du cœur*. La pointe du cœur, légèrement recourbée en arrière, est divisée par la réunion des sillons verticaux en deux portions inégales : l'une droite, 15, plus petite, appartient au ventricule droit ; l'autre, 16, plus considérable et qui déborde un peu, appartient au ventricule gauche. 17, 18, *oreillettes du cœur*. Les oreillettes sont situées à la base du cœur, en arrière des artères pulmonaire et aorte. La face postérieure des oreillettes, fig. 2, est divisée par un sillon curviligne, 19, en deux portions ; l'une, 17, qui est l'*oreillette droite* ; l'autre, 18, qui est l'*oreillette gauche*. La face postérieure de l'oreillette droite, 17, presente, 20, une ampoule ou dilatation située, 21, à l'embouchure de la veine cave inférieure. Un peu plus bas se voit l'orifice de la veine coronaire (*voy.* pl. 3 *bis*, fig. 2). La face supérieure des oreillettes est divisée en deux portions : l'une droite et l'autre gauche, par un sillon, 22, qui fait suite au sillon postérieur et répond comme lui à la cloison des oreillettes. La face supérieure de l'oreille droite présente, 23, l'embouchure *de la veine cave supérieure*. Sur la face supérieure de l'oreillette gauche, se voit l'embouchure *des quatre veines pulmonaires* disposées par paires : deux sont à droite, près du sillon, 24, 25 ; ce sont *les veines pulmonaires droites* : deux sont à gauche, 26, 27 ; ce sont *les veines pulmonaires gauches*. 28, 29, *extrémités des oreillettes* ou *auricules*. L'*auricule droite*, 28, est courte et triangulaire ; située au-devant de l'aorte qu'elle embrasse, elle se continue sans ligne de démarcation avec l'oreillette. L'*auricule gauche*, 29, est située au-devant du sillon antérieur et sur le côté gauche de l'aorte. Recourbée sur elle-même en forme de S italique, elle est séparée, 30, de l'oreillette par un rétrécissement. 31, 32, *artère cardiaque gauche* ou *antérieure* ; née du côté gauche de l'aorte, elle se dégage entre l'infundibulum et l'auricule gauche, parcourt le sillon de la face antérieure, et va s'anastomoser sur le sommet du cœur avec la cardiaque droite. 33, veine qui l'accompagne. 34, *artère cardiaque droite* ou *postérieure* ; elle naît du côté droit de l'aorte et gagne le sillon auriculo-ventriculaire droit. Parvenue au niveau du sillon postérieur, elle change de direction pour parcourir ce sillon jusqu'au sommet du cœur où elle s'anastomose avec la cardiaque gauche. Au niveau de la base du sillon postérieur, elle fournit une branche qui s'anastomose avec la cardiaque gauche. 35, 36, branches de l'artère cardiaque droite. 37, *veine coronaire*. Elle commence au sommet du cœur, à l'extrémité du sillon ventriculaire antérieur qu'elle parcourt ; puis elle gagne le sillon auriculo-ventriculaire gauche, et vient s'ouvrir à la partie postérieure et inférieure de l'oreillette droite. Dans son trajet, la veine coronaire reçoit un grand nombre de veines, entre autres, 38, la veine du bord gauche, et 39, la veine du sillon postérieur. 40, 41, 42, 43, 44, *petites veines cardiaques* ; elles rampent sur la surface antérieure du ventricule droit, et viennent s'ouvrir à la partie inférieure de l'oreillette droite. Parmi ces veines on distingue, 44, la veine du bord droit du cœur qui porte le nom de *veine de Galien*. 45-60, réseaux lymphatiques. De ces réseaux naissent les vaisseaux lymphatiques qui s'accolent aux vaisseaux sanguins, parcourent avec eux les sillons du cœur et viennent se rendre aux ganglions, situés derrière l'aorte et l'artère pulmonaire.

CONFORMATION INTÉRIEURE DU CŒUR.

Fig. 1. 1, 2, 3, 4, ventricule droit, ouvert. 5, cavité de l'infundibulum, séparée de la cavité ventriculaire, proprement dite, par un rebord charnu, 6, dont la concavité regarde à droite. 7, 8, 9, tissu aréolaire de la paroi du ventricule. 10, 11, faisceaux charnus, *colonnes de la valvule tricuspide;* de leur sommet mamelonné partent un grand nombre de petits cordages tendineux qui vont s'irradier sur la surface externe de la valvule. Un faisceau de cordages tendineux, 12, naît directement du rebord charnu qui établit une ligne de démarcation entre la cavité ventriculaire et la cavité de l'infundibulum. 13, *orifice auriculo-ventriculaire droit;* il est situé à la partie droite de la base du ventricule. Cet orifice est pourvu d'un repli membraneux, 14, 15, appelé *valvule triglochine* ou *tricuspide*. Sa surface externe est rugueuse; elle présente les irradiations des cordages tendineux. Sa surface interne est lisse; son bord adhérent, fixé à l'anneau auriculaire, reçoit un grand nombre de cordages tendineux. Son bord libre, qui plonge dans la cavité du ventricule, reçoit les cordages tendineux. Il est irrégulièrement découpé; au lieu de présenter trois dentelures, on lui en compte quelquefois quatre et même six. 16, 17, *orifice pulmonaire;* il est pourvu de trois valvules, 18, 19, 20, nommées *sigmoïdes* ou *semi-lunaires*. Verticales, quand le sang passe du ventricule dans l'artère pulmonaire, ces valvules deviennent horizontales, quand le sang tend à refluer de l'artère dans le ventricule. Elles comprennent entre elles et les parois de l'artère une petite cavité qu'on a comparée à un nid de pigeon; leur bord adhérent, convexe, est tourné du côté du ventricule; leur bord libre présente à sa partie moyenne, 21, un petit renflement. 22, artère pulmonaire.

Fig. 2. 1, 2, 3, 4, coupe verticale faite sur les cavités droites du cœur près de la cloison. 5, la paroi interne du ventricule droit, convexe, est constituée par la cloison des ventricules. 6, 7, 8, 9, la disposition réticulée qu'elle présente dans une bonne partie de son étendue, disparaît presque complétement vers sa partie supérieure. 10, cavité de l'infundibulum. 11, 12, *orifice auriculo-ventriculaire droit*. 13, valve postérieure de la valvule tricuspide; 14, 15, cordages tendineux qui s'y attachent. 16, cavité de l'auricule droite; elle présente une disposition réticulée. 17, veine cave supérieure; son orifice, qui regarde en bas et en arrière, est séparé de l'auricule par une bride musculaire. 18, veine cave inférieure, qui vient s'ouvrir horizontalement dans l'oreille droite près de la cloison. Son orifice, 19, précédé le plus souvent d'une ampoule, est pourvu d'une valvule, 20, qui porte le nom de *valvule d'Eustachi*. 21, orifice de la veine coronaire; il est pourvu d'une valvule, 22, *valvule de Thebésius*. 23, cloison des oreillettes. Chez le fœtus, la cloison des oreillettes présente une ouverture qui porte le nom de *trou de Botal;* après la naissance, on trouve à la place du trou de Botal une surface plane, lisse, encadrée dans un anneau demi-circulaire, 24, appelé *anneau de Vieussens*. 25, tissu réticulé de l'auricule droite.

Fig. 3. 1, 2, oreillette gauche. 3, auricule gauche. 4, 5, 6, ventricule gauche. 7, 8, 9, 10, coupe pratiquée sur le côté gauche du ventricule. Les parois du ventricule gauche sont beaucoup plus épaisses que celles du ventricule droit (*voy.* fig. 1). 11, 12, 13, cavité du ventricule gauche. 14, 15, *colonnes de la valvule mitrale*, constituées par la réunion de plusieurs faisceaux charnus. *La colonne postérieure*, 14, convexe en arrière, concave en avant, s'élève de la paroi postérieure du ventricule. *La colonne antérieure*, 15, moins large, mais plus épaisse, s'élève de la paroi antérieure du ventricule. Du sommet fasciculé de ces colonnes, naissent les cordages tendineux qui vont se rendre à la valvule. L'orifice auriculo-ventriculaire gauche est pourvu, comme l'orifice auriculo-ventriculaire droit, d'une valvule, 16, 17, qu'on a nommée *valvule mitrale*, parce que son bord libre est régulièrement découpé en deux valves opposées, se réunissant au sommet de deux arcades, l'une droite et l'autre gauche. La valvule mitrale est beaucoup plus épaisse que la valvule triglochine, elle reçoit des cordages tendineux plus forts et plus nombreux.

Fig. 4. Coupe horizontale faite sur les ventricules au niveau des orifices auriculo-ventriculaires. 1, cavité du ventricule droit. 2, 3, colonnes de la valvule triglochine. 4, cavité de l'infundibulum. 5, 6, orifice pulmonaire et valvules sigmoïdes. 7, cloison des ventricules. 8, cavité du ventricule gauche. 9, 10, colonnes de la valvule mitrale. 11, 12, orifice aortique, situé en arrière et à droite de l'orifice pulmonaire. Le ventricule gauche est emboîté dans le ventricule droit, qui présente du côté de la cloison une concavité pour le recevoir; cet emboîtement est complété à la base des ventricules par le prolongement infundibuliforme du ventricule droit.

Fig. 5. Base des ventricules. 1, 2, ventricule droit. 3, 4, ventricule gauche. 5, orifice pulmonaire situé en avant et à gauche de l'orifice aortique. 6, 7, 8, valvules sigmoïdes abaissées; elles obturent complétement la lumière du vaisseau. 9, orifice aortique, situé dans l'écartement anguleux que laissent en avant les deux orifices auriculo-ventriculaires. L'orifice aortique est pourvu comme l'orifice pulmonaire de valvules sigmoïdes. Les valvules aortiques sont beaucoup plus épaisses; elles présentent, sur leur bord libre, de petites nodosités connues sous le nom de *globules d'Arantius*. 10, 11, 12, 13, artères cardiaques ou coronaires; elles naissent de la partie antérieure de la circonférence de l'aorte. L'artère cardiaque gauche, 10, 11, gagne le sillon de la face antérieure du cœur; elle fournit une branche, 12, qui parcourt le sillon auriculo-ventriculaire gauche, jusqu'au niveau du sillon de la face postérieure du cœur où elle s'anastomose avec l'artère cardiaque droite. L'artère cardiaque droite, 13, gagne le sillon auriculo-ventriculaire droit, s'infléchit au niveau du sillon postérieur, qu'elle parcourt jusqu'au sommet du cœur et vient s'anastomoser avec l'artère cardiaque gauche. 14, orifice auriculo-ventriculaire droit. 15, valvule tricuspide. 16, cordages tendineux qui s'attachent à la valvule. 17, orifice auriculo-ventriculaire gauche, 18, valvule mitrale. 19, cordages tendineux qui s'y attachent. Les deux orifices auriculo-ventriculaires sont situés sur le même plan, en arrière des orifices artériels. 20, veine coronaire. 21, son embouchure dans l'oreillette droite.

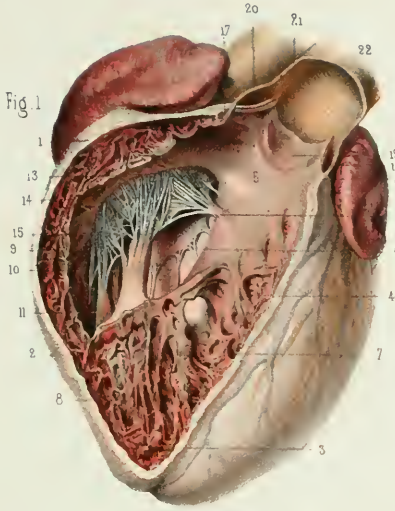

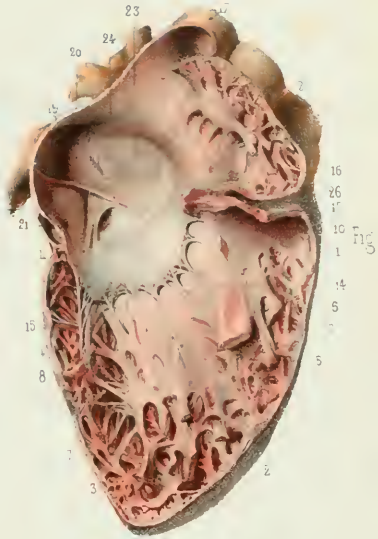

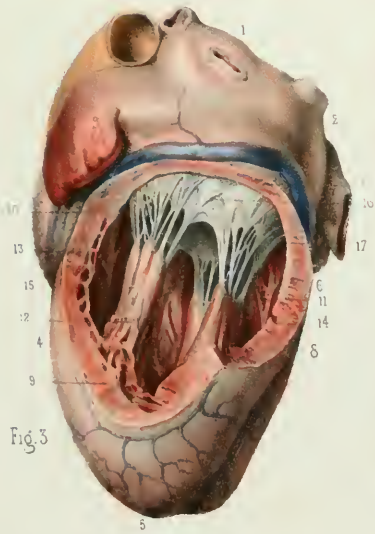

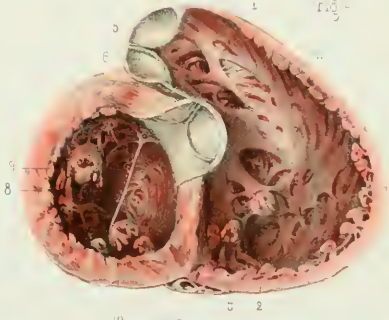

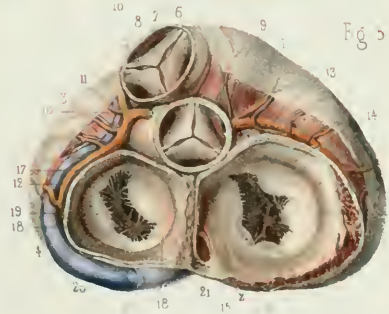

Emile Beau ad naturam lith

Offic. lith. A

Tome II Pl. 4

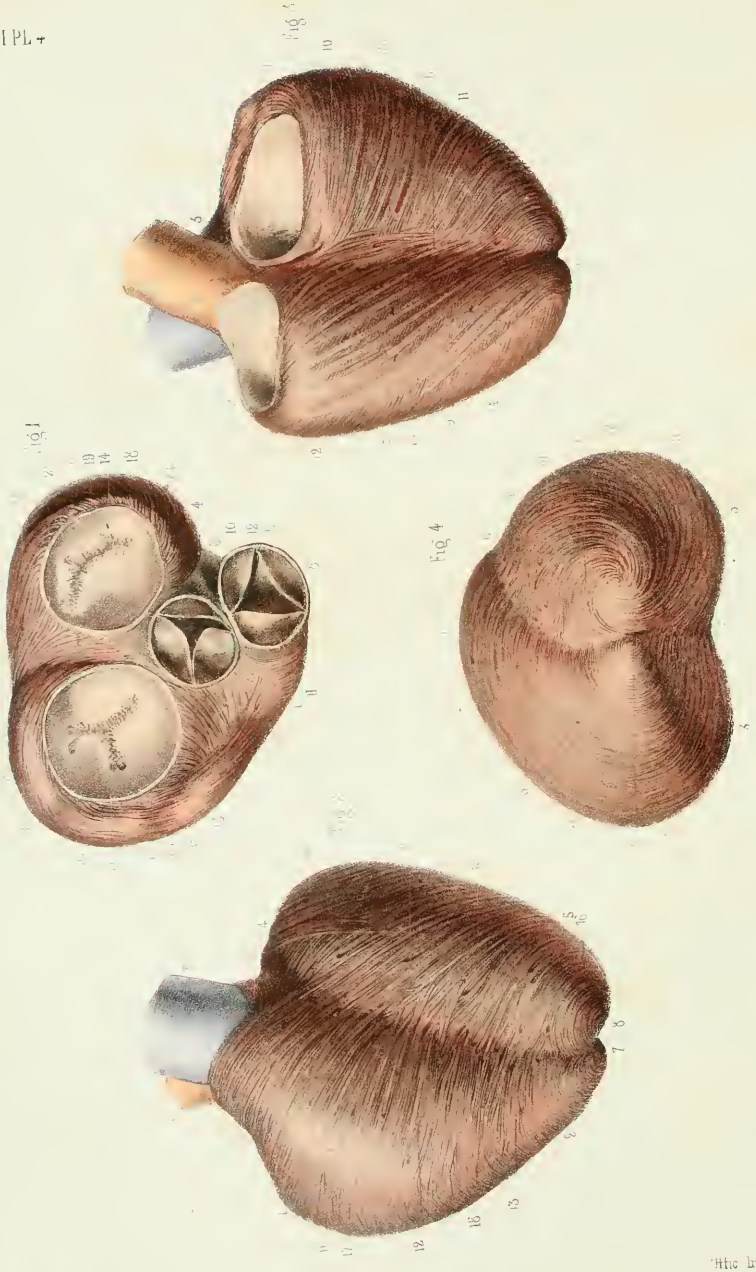

Lith. Litho Artus

Lille Beau Chaturan.

STRUCTURE DU CŒUR.

Fig. 1. 1, 2, base du ventricule droit. 3, 4, base du ventricule gauche. 5, sillon postérieur du cœur. 6, sillon antérieur du cœur. 7, cloison des ventricules. 8, orifice pulmonaire 9, 10, 11, valvules sigmoïdes; elles circonscrivent dans la lumière du vaisseau, 12, un espace de forme triangulaire. 13, orifice aortique et valvules sigmoïdes. 14, orifice auriculo-ventriculaire gauche. 15, orifice auriculo-ventriculaire droit. 16, valvule tricuspide. 18, valvule mitrale; ces valvules relevées oblitèrent 17, 19, les orifices auriculo-ventriculaires. Ces orifices sont pourvus d'un anneau fibreux, qui en détermine la forme et les dimensions. Cet anneau, beaucoup plus épais pour le ventricule gauche que pour le ventricule droit, fournit une expansion dans l'épaisseur des valvules mitrales et tricuspides. Les orifices artériels sont également munis d'un anneau fibreux, beaucoup plus épais pour l'orifice aortique que pour l'orifice pulmonaire, qui fournit des prolongements dans l'épaisseur des valvules sigmoïdes. Ces anneaux fibreux, *cercles tendineux de Lower*, constituent la charpente du cœur; ils sont le point de départ, et en même temps l'aboutissant de toutes les fibres du cœur. 20, 21, 22, 23, 24, 25, fibres musculaires qui partent du pourtour des orifices du cœur. 26, fibres qui viennent se terminer à la partie antérieure de l'orifice auriculo-ventriculaire droit.

Fig. 2. Face antérieure des ventricules. 1, 2, ventricule droit. 3, artère pulmonaire. 4, 5, ventricule gauche. 6, artère aorte. 7, 8, pointe du cœur 9, sillon antérieur. 10, 11, 12, 13, 14, 15, 16, *fibres musculaires superficielles* de la face antérieure des ventricules. Ces fibres, communes aux deux ventricules, partent de la base du cœur et se dirigent obliquement de haut en bas, et de droite à gauche vers la pointe; elles forment plusieurs couches successives difficiles à séparer, les faisceaux musculaires s'envoyant réciproquement des fibres qui les lient entre eux. La couche musculaire qui naît de la partie antérieure de l'orifice pulmonaire, très oblique, recouvre en grande partie la couche musculaire qui part de l'orifice auriculo-ventriculaire droit, celle-ci à son tour recouvre les fibres musculaires, 17, 18, presque transversales, qui viennent de la partie postérieure du cœur en contournant son bord droit. Les fibres musculaires superficielles ne vont pas toutes se rendre à la pointe du cœur; quelques unes s'enfoncent dans le sillon antérieur et vont former la cloison; d'autres se réfléchissent sur elles-mêmes dans toute la hauteur du ventricule droit et constituent les *fibres réfléchies* de ce ventricule. 19, fibres disposées circulairement autour de l'orifice pulmonaire.

Fig. 3. Face postérieure des ventricules. 1, orifice auriculo ventriculaire droit. 2, orifice auriculo-ventriculaire gauche. Ces orifices sont coupés obliquement d'avant en arrière et de haut en bas; il résulte de cette disposition que les ventricules ont beaucoup moins de hauteur en arrière qu'en avant. 3, artère pulmonaire. 4, artère aorte 5, sillon postérieur. 6, 7, pointe du cœur. 8, 9, 10, 11, fibres musculaires superficielles de la face postérieure des ventricules. Ces fibres, communes aux deux ventricules, partent des orifices du cœur, et se dirigent obliquement de haut en bas et de gauche à droite vers la pointe. Ces fibres de la face postérieure sont beaucoup moins obliques que celles de la face antérieure; quelques unes sont tout à fait transversales. 12, 13, 14, fibres obliques qui, nées de la face postérieure de l'orifice auriculo-ventriculaire gauche, viennent se terminer sur le sillon postérieur et sur la pointe du ventricule gauche qu'elles contournent.

Fig. 4. Sommet du cœur. 1, 2, 3, ventricule droit. 4, 5, ventricule gauche. 6, sillon antérieur. 7, sillon postérieur. 8, 9, 10, 11, les fibres musculaires superficielles antérieures, et les fibres musculaires superficielles postérieures convergent vers la pointe du ventricule gauche où elles se réunissent en deux faisceaux, 12, 13, qui se contournent réciproquement en formant une demi-spire. Ces faisceaux entrent dans le ventricule gauche par la pointe, et se réfléchissent de bas en haut (*voyez* pl. 4 *bis*, fig. 2, 3) 14 sommet du ventricule droit.

STRUCTURE DU CŒUR.

Fig. 1. Coupe verticale pratiquée sur la cloison. 1, 2, partie antérieure du ventricule droit. 3, 4, cloison des ventricules. 5, 6, intérieur du ventricule droit. 7, 8, valvules sigmoïdes. 9, artère pulmonaire. 10, 11, cavité du ventricule gauche. 12, aréoles musculaires. Ces aréoles sont beaucoup plus petites que dans le ventricule droit; les faisceaux qui les circonscrivent sont beaucoup plus grêles et beaucoup plus nombreux. 13, orifice auriculo-ventriculaire gauche. 14, valvule mitrale. 15, colonne postérieure de la valvule. 16, 17, colonne antérieure. 18, orifice aortique. Cet orifice et l'orifice auriculo-ventriculaire sont contigus; le bord adhérent de la moitié droite de la valvule mitrale se continue avec le bord adhérent de la valvule sigmoïde correspondante. 19, valvules sigmoïdes. 20, aorte. 21, cavité de l'oreillette gauche. 22, 23, veines pulmonaires droites. 24, 25, veines pulmonaires gauches. Les cavités du cœur sont tapissées par une membrane séreuse qui porte le nom d'*endocarde*.

Fig. 2 et 3. 1, 2, fibres superficielles antérieures; elles ont été coupées, 3, 4, sur le ventricule gauche près de la cloison. 5, 6, fibres superficielles antérieures, naissant des orifices ventriculaires gauches. Les fibres superficielles antérieures et les fibres superficielles postérieures se réunissent, à la pointe du ventricule gauche, en deux faisceaux qui se contournent sur eux-mêmes et se réfléchissent de bas en haut, 7, 7', en s'engageant 10, 11, 12, sous les fibres propres du ventricule. Les fibres réfléchies, continues avec les fibres superficielles, dont elles sont séparées par les fibres propres, remontent vers les orifices en décrivant, 8, 9, les unes des anses, les autres des 8 de chiffre. Quelques unes vont constituer les colonnes charnues du cœur. 10, 11, 12, *fibres propres* au ventricule gauche; intermédiaires aux fibres superficielles et aux fibres réfléchies, elles décrivent autour du ventricule gauche des cercles qui s'emboîtent les uns dans les autres. Le ventricule droit possède, comme le ventricule gauche, des fibres propres et des fibres réfléchies. Les fibres superficielles ne se réfléchissent point, dans un seul point, la pointe du ventricule, elles se réfléchissent dans toute sa hauteur. Les fibres propres, intermédiaires aux fibres superficielles et aux fibres réfléchies, sont excessivement minces: elles décrivent des cercles plus ou moins complets.

Fig. 4. Face antérieure des oreillettes. 1, ventricule droit. 2, ventricule gauche. 3, orifice pulmonaire. 4, orifice aortique. 5, artère cardiaque gauche. 6, artère cardiaque droite. 7, face antérieure de l'oreillette droite. 8, face antérieure de l'oreillette gauche. Les oreillettes possèdent comme les ventricules des fibres communes et des fibres propres. Les fibres communes forment, à la partie antérieure des oreillettes, plusieurs faisceaux obliquement dirigés, 9, 10, 11, 12, 13, 14, qui se croisent au niveau du sillon antérieur. 15, faisceau qui entoure le col de l'auricule gauche. 16, 17, 18, fibres qui entourent l'orifice des veines pulmonaires. 19, fibres disposées circulairement autour de l'orifice de la veine-cave supérieure. 20, libres de l'auricule droite. 21, fibres entourant l'oreillette droite.

Fig. 5. 1, face postérieure de l'oreillette gauche. 2, face postérieure de l'oreillette droite. 3, sillon postérieur. La face postérieure des oreillettes présente un faisceau charnu commun, 4, 5, 6, qui entoure circulairement la base des oreillettes et se réfléchit de bas en haut, 7, 8, 9, sur l'oreillette droite pour former les colonnes charnues. 10, faisceau qui descend de l'orifice de la veine-cave supérieure et vient entourer l'infundibulum. 11, fibres disposées circulairement autour de la veine-cave supérieure. 12, fibres entourant la veine-cave inférieure. 13, faisceau interposé aux veines pulmonaires droites et gauches. 14, 15, 16, 17, fibres qui entourent des veines pulmonaires.



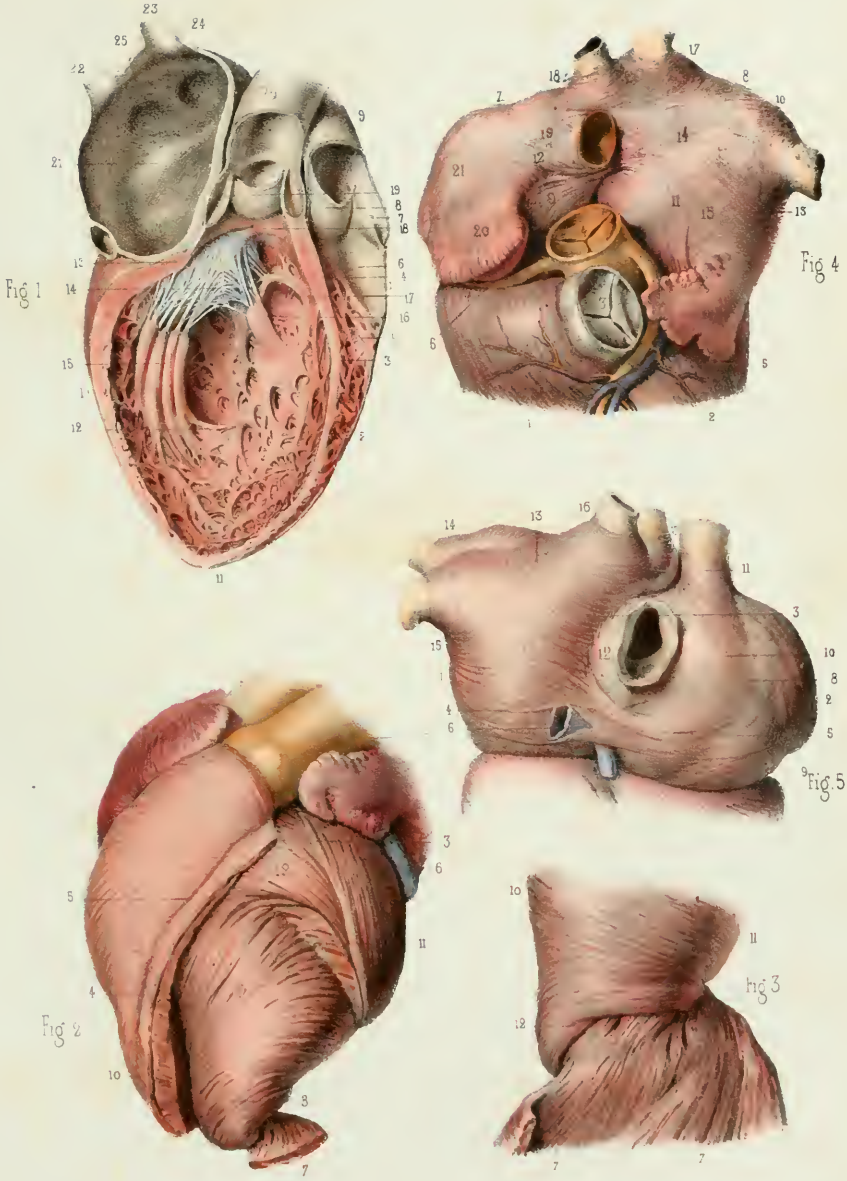

Emile Beau ad naturam lith.

Ottavio Artus

Pl. 5.

Emile Bée ad naturam del.

ARTÈRES DU COU.

a, extrémités externe et interne de la clavicule. *b*, muscle sous-clavier. *c*, faisceau claviculaire du muscle grand pectoral, qui a été divisé. *d*, muscle grand pectoral. *e*, muscle petit pectoral. *f*, muscle deltoïde. *g*, muscle trapèze légèrement écarté en dehors. *h*, muscle scalène antérieur. *i*, première côte. *j-j*, muscle scalène postérieur. *k*, muscle grand dentelé. *l*, muscle angulaire de l'omoplate. *m*, muscle splénius. *n*, muscle grand droit antérieur de la tête. *o-o*, muscle scapulo-hyoïdien, divisé. *p*, muscle sterno-hyoïdien. *q*, muscle sterno-thyroïdien. *r*, muscle thyro-hyoïdien. *s*, muscle sterno-mastoïdien du côté gauche. *t*, faisceau antérieur du muscle digastrique. *u*, muscle mylo-hyoïdien. *v*, condyle de la mâchoire inférieure. *x*, muscle masséter.

1, tronc brachio-céphalique ; il se divise en deux troncs, dont l'un, 2-2, est l'artère sous-clavière droite, et l'autre, 3-3, l'artère carotide primitive droite. L'artère sous-clavière droite, 2-2, moins longue que la gauche de toute la longueur du tronc brachio-céphalique, se dirige d'abord obliquement en dehors et en haut, puis se recourbe sur le sommet du poumon et sur la face supérieure de la première côte, pour se porter en bas et en dehors. Les deux artères sous-clavières présentent des différences de rapports (voyez pl. 2) qui portent sur la première portion de leur trajet, étendue depuis l'origine jusqu'aux muscles scalènes. Dans l'intervalle des scalènes, l'artère sous-clavière répond : *en avant*, au scalène antérieur qui la sépare de la veine sous-clavière ; *en arrière*, au plexus brachial ; *en bas*, à la partie moyenne de la première côte qui présente une dépression correspondante. Au sortir des scalènes jusqu'à la clavicule, l'artère sous-clavière est comprise dans un espace triangulaire, limité par la clavicule et par les muscles trapèzes et sterno cléido-mastoïdien. Elle répond : *en avant*, à la veine sous-clavière, au muscle sous-clavier et à la clavicule ; *en arrière et en haut*, au plexus brachial ; *en bas*, à la clavicule ; elle est croisée par le muscle scapulo-hyoïdien et par l'artère scapulaire supérieure. 4, artère vertébrale (voyez pl. 6). 5, artère thyroïdienne inférieure ; elle naît de la sous-clavière, un peu en dehors de la vertébrale. Immédiatement après son origine, elle se porte verticalement en haut, au-devant du muscle scalène antérieur, puis se recourbe tout à coup en dedans, passe transversalement derrière l'artère carotide primitive, et vient se distribuer dans le corps thyroïde. 6, artère cervicale ascendante ; fournie par l'artère thyroïdienne inférieure, elle se dirige verticalement en haut, au-devant du scalène antérieur, puis dans le sillon qui sépare ce muscle du grand droit antérieur de la tête, et se termine en un grand nombre de branches, 7-8, qui se distribuent aux muscles splénius, angulaires et scalènes ; plusieurs petits rameaux pénètrent par les trous de conjugaison et vont s'anastomoser avec l'artère vertébrale. La thyroïdienne inférieure fournit en bas quelques rameaux trachéens et œsophagiens. 9, artère scapulaire supérieure ; elle se dirige transversalement en dehors, au-devant du plexus brachial et de l'artère sous-clavière, couverte par les muscles peaucier, sterno-cléido-mastoïdien et trapèze. Elle fournit trois branches principales : *une branche thoracique*, 10, qui se distribue aux muscles sous-clavier et grand dentelé ; *une branche*, 11, pour les muscles sus-épineux et trapèze ; *une branche scapulaire*, 12, qui gagne le bord supérieur de l'omoplate, passe au-dessus du ligament qui convertit en trou l'échancrure coracoïdienne, s'engage dans la fosse sus-épineuse, se réfléchit sur le bord antérieur de l'épine de l'omoplate, et parvient ainsi dans la fosse sous-épineuse, où elle se termine en s'anastomosant avec la scapulaire inférieure. 13, artère scapulaire postérieure, cervicale transverse ; elle naît de la sous-clavière entre les muscles scalènes, se porte transversalement en dehors entre les nerfs du plexus brachial, et se divise près de l'angle supérieur de l'omoplate en deux branches, l'une ascendante et l'autre descendante. La *branche ascendante* se divise sous le muscle trapèze en un grand nombre de rameaux qui se distribuent à ce muscle, à l'angulaire et au splénius. La *branche ascendante* (voyez pl. 9) descend le long du bord spinal de l'omoplate. 14, artère mammaire interne (voyez pl. 10). 15, artère axillaire. 16, artère acromio-thoracique. 17, artère carotide externe. 18, artère carotide interne. La carotide externe, 17, se sépare de la carotide primitive au niveau du bord supérieur du cartilage thyroïde ; située en dedans et au-devant de la carotide interne, elle se porte verticalement en haut jusqu'au niveau du muscle digastrique, sous lequel elle s'engage ; puis, elle se recourbe en arrière et en dehors, gagne l'angle de la mâchoire inférieure et se porte verticalement en haut, dans l'épaisseur de la parotide, jusqu'au condyle de la mâchoire, où elle se divise en deux branches, qui sont les artères temporale et maxillaire interne. 19, artère thyroïdienne supérieure. 20, rameau laryngé supérieur. 21-21, artère faciale ou maxillaire interne. 22, branche sous-mentale. 23, artère linguale. 24-24', artère occipitale. 25, artère auriculaire postérieure. 26, artère pharyngienne ascendante ou inférieure. 27, artère temporale. 28, artère transverse de la face. 29, artère maxillaire interne.

ARTÈRES DU COU.

a-b, coupe verticale du crâne. *c*, coupe horizontale du crâne. *d*, fosse temporale. *e*, apophyse ptérygoïde. *f*, rocher. *g*, apophyse clinoïde antérieure. *h*, os malaire. *i*, condyle de l'occipital. *j*, trou occipital. *k*, apophyse transverse de l'atlas. *l*, tubérosité de l'os maxillaire. *m*, pharynx. *n*, la langue. *o*, os maxillaire inférieur, scié près de la symphyse du menton. *p*, muscle génio-glosse. *q*, glande sublinguale. *r*, os hyoïde. *r'*, cartilage thyroïde. *s*, trachée-artère. *s'*, œsophage. *t*, sternum. *u-u*, apophyses transverses des vertèbres cervicales, *u'-u''*, les six premières côtes. *v-v'*, muscle transversaire épineux. *x-x*, muscle trapèze.

1-1, artère aorte. 2-2, artère carotide primitive gauche. 3, artère carotide externe, divisée un peu au-dessus de l'origine de la faciale. 4, artère thyroïdienne supérieure, dont les ramifications ont été disséquées dans l'épaisseur du lobe gauche du corps thyroïde. 5, artère linguale; elle se divise en un grand nombre de rameaux qui pénètrent dans la langue par sa face inférieure. 6, artère faciale. 7, *branche palatine inférieure* ou *ascendante*; elle monte derrière les muscles styliens, gagne la partie latérale et supérieure du pharynx, et se divise en un grand nombre de rameaux qui se distribuent au pharynx, à l'amygdale et à la trompe d'Eustache; quelques rameaux se portent dans le voile du palais, où ils s'anastomosent avec l'artère palatine supérieure. 8, *artère pharyngienne inférieure*: la plus petite des branches de la carotide externe; elle se dirige verticalement en haut, entre la carotide interne et la carotide externe, et se divise en deux branches. La *branche pharyngienne*, 9, appliquée sur le muscle constricteur supérieur du pharynx, se divise en plusieurs rameaux qui se réfléchissent de haut en bas, et viennent se distribuer à la trompe d'Eustache et au pharynx. La *branche méningée*, 10, se porte verticalement en haut, derrière la carotide externe, donne des rameaux au ganglion cervical supérieur, aux nerfs pneumogastrique, spinal et glosso-pharyngien, pénètre dans le crâne par le trou déchiré postérieur, et se ramifie sur la portion de la dure-mère qui revêt les fosses occipitales inférieures. 11, quelques rameaux de l'artère pharyngienne se portent obliquement en bas pour aller se perdre dans les constricteurs moyen et inférieur. 12, artère occipitale. 13-13, artère carotide interne. La carotide interne, d'abord située en dehors de la carotide externe, se porte verticalement en haut, parallèlement à cette dernière artère, qu'elle croise au niveau du muscle digastrique, puis s'enfonce dans l'excavation qui sépare le pharynx de la mâchoire inférieure, et pénètre dans le crâne par le canal carotidien. La carotide interne est plus ou moins flexueuse suivant les sujets : en traversant le canal carotidien et le sinus caverneux, 14, elle décrit une double courbure qui a été comparée à une S romaine. 15, *artère communicante de Willis*. 16-17, artère sous-clavière gauche. 18, artère mammaire interne. 19-19, artère vertébrale; elle naît de la partie postérieure et supérieure de la sous-clavière, au moment où celle-ci s'infléchit sur le sommet du poumon; à droite, elle forme avec la sous-clavière un angle très-obtus; à gauche, elle semble la continuer. Immédiatement après son origine, l'artère vertébrale se dirige en haut et un peu en arrière, s'engage dans le trou dont est percée la base de l'apophyse transverse de la sixième vertèbre cervicale, et continue son trajet ascendant dans le canal formé par les trous des apophyses transverses. Entre l'atlas et l'axis, 20, elle décrit une première courbure, puis une seconde beaucoup plus considérable, 21, entre l'occipital de l'atlas : alors elle pénètre dans le crâne par le trou occipital, et vient s'anastomoser à angle aigu avec l'artère, 22, du côté opposé, pour constituer, 23, l'artère basilaire. Dans le canal des apophyses transverses, l'artère vertébrale fournit : des *rameaux antérieurs*, 24-24, qui se distribuent aux muscles de la région prévertébrale; des *rameaux postérieurs*, qui vont aux muscles scalènes, splénius et petit complexus; des *rameaux internes*, qui pénètrent dans le canal vertébral par les trous de la conjugaison. Les courbures de l'artère vertébrale fournissent de petites branches qui se distribuent aux muscles de la région cervicale profonde : une de ces branches, connue sous le nom d'*artère méningée postérieure*, pénètre dans le crâne par le trou occipital, pour aller se distribuer à la faux du cervelet et à la dure-mère qui tapisse les fosses occipitales inférieures. 25, artère *intercostale supérieure*: elle naît de la sous-clavière, et souvent par un tronc commun avec l'artère cervicale profonde. Elle descend au-devant du col de la première côte, puis de la deuxième, et se termine dans le deuxième espace intercostal; elle fournit pour chaque espace intercostal une branche antérieure et une branche postérieure. 26-26, artère cervicale profonde; elle naît de la partie postérieure et profonde de la sous clavière, derrière le muscle scalène antérieur, au-devant des apophyses transverses. Aussitôt après son origine, elle se dirige en haut et en arrière, passe entre la première côte et l'apophyse transverse de la septième vertèbre cervicale, monte entre les muscles grand complexus et transversaire épineux, et, se termine, 27, au niveau de l'axis en s'anastomosant avec les artères occipitale et vertébrale. L'artère cervicale profonde fournit des *rameaux antérieurs*, 28-29, qui vont s'anastomoser, dans l'intervalle des apophyses transverses, avec l'artère vertébrale: des *rameaux postérieurs*, 30, qui se distribuent aux muscles profonds de la région cervicale postérieure; des *rameaux internes*, 31-31, qui pénètrent par les trous de conjugaison. 32, branche postérieure de l'artère intercostale supérieure. 33, première artère intercostale aortique; 34, sa branche postérieure; 35, sa branche antérieure. 36, deuxième artère intercostale aortique. 37, troisième artère intercostale aortique; 38, sa branche postérieure; 39, sa branche antérieure.

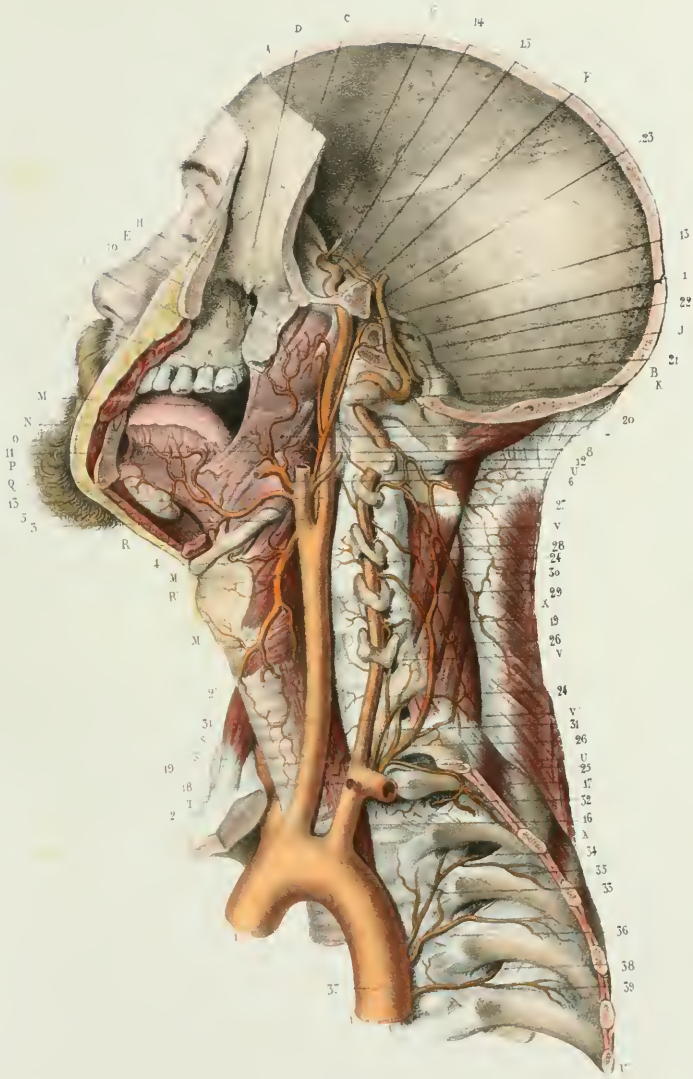

Imp. Lemercier Paris

Fig. 1.

Fig. 2.

Imprimerie du Muséum de

ARTÈRES DE LA TÊTE.

Fig. 1. *a*, muscle frontal. *b*, muscle occipital. *c*, aponévrose occipito-frontale. *d*, muscle auriculaire postérieur. *e*, muscle auriculaire supérieur. *f*, muscle auriculaire antérieur. *g h*, muscle orbiculaire des paupières. *i*, muscle élévateur commun de l'aile du nez et de la lèvre supérieure. *j*, muscle élévateur propre de la lèvre supérieure. *k*, muscle canin. *l*, muscle grand zygomatique. *m*, muscle buccinateur. *n*, os maxillaire inférieur. *o*, muscle triangulaire des lèvres. *p*, muscle carré. *q*, faisceau antérieur du muscle digastrique. *r*, muscle mylo-hyoïdien. *s*, muscle masseter. *t*, branche ascendante de l'os maxillaire inférieur. *u-v*, muscles de la région sous-hyoïdienne. *x*, muscle sterno-cléido-mastoïdien, coupé près de son insertion supérieure. *y*, muscle trapèze. *z*, faisceau supérieur du muscle angulaire de l'omoplate.

1, artère carotide primitive. 2, artère carotide interne. 3, artère carotide externe. 4, artère thyroïdienne supérieure. 5, artère linguale. 6-6-6, artère faciale ou maxillaire externe; elle naît de la carotide externe, au-dessus de la linguale. Immédiatement après son origine, elle se porte horizontalement en avant et en dedans dans le sillon de la glande sous-maxillaire recouverte par les muscles peaucier, digastrique et stylo-hyoïdien; puis elle se réfléchit de bas en haut, croise le corps de la mâchoire inférieure au-devant du muscle masseter, gagne la commissure des lèvres, et remonte sur les muscles grand zygomatique, triangulaire et canin, pour aller se terminer près du grand angle de l'œil, en s'anastomosant avec la branche nasale de l'ophthalmique. 7-7, artère sous-mentale; elle longe le bord inférieur de l'os maxillaire inférieur, entre le muscle digastrique et le muscle mylo-hyoïdien, se réfléchit sur la symphyse du menton, et se termine en s'anastomosant avec les artères dentaire inférieure et labiale inférieure. 8, artère coronaire ou labiale inférieure; elle naît de la faciale, un peu au-dessous de la commissure des lèvres, passe sous le muscle triangulaire pour se porter dans l'épaisseur du bord libre de la lèvre inférieure, où elle se termine en s'anastomosant avec l'artère du côté opposé. 9, artère coronaire ou labiale supérieure; née de la faciale au niveau de la commissure des lèvres, elle se porte dans l'épaisseur du bord libre de la lèvre supérieure, et se termine en s'anastomosant sur la ligne médiane avec l'artère du côté opposé. La labiale supérieure fournit une petite branche, *artère de la cloison du nez*, qui se porte verticalement de bas en haut vers la cloison, où elle se termine en s'anastomosant avec les artères de l'aile du nez. 10, branches dorsales du nez; elles terminent sur ce sujet l'artère faciale. 11-11, artère occipitale. 12-12, artère auriculaire postérieure. 13-14, branches qu'elle fournit au pavillon de l'oreille. 15, artère maxillaire interne. 16, artère temporale; elle se porte de bas en haut, entre le conduit auditif externe et le condyle de la mâchoire inférieure, dans l'épaisseur de la glande parotide et se divise vers le milieu de la région temporale en deux branches, l'une antérieure et l'autre postérieure. 17, artère *transversale de la face*; elle naît de la temporale. Immédiatement après son origine, elle croise le col du condyle de la mâchoire et le muscle masseter un peu au-dessous de l'arcade zygomatique, et se divise en un grand nombre de rameaux qui se distribuent aux muscles de la face et s'anastomosent avec ceux des artères faciale, buccale et sous-orbitaire. 18, *rameaux auriculaires antérieurs* fournis par l'artère temporale. 19, branche antérieure de terminaison de l'artère temporale. 20, branche postérieure de terminaison de l'artère temporale. 21, branches frontales de l'artère ophthalmique. 22, branche nasale. 23, artère sous-orbitaire. 24, artère buccale.

Fig. 2. *a*, muscle frontal. *b*, muscle occipital. *c*, aponévrose occipito-frontale. *d d*, fosse temporale. *e-f*, extrémités antérieure et postérieure de l'arcade zygomatique. *g*, apophyse mastoïde. *h*, sinus maxillaire supérieur, ouvert par son côté extérieur. *i*, muscle buccinateur. *j*, canal dentaire inférieur, ouvert dans toute sa longueur. *k*, angle de la mâchoire inférieure. *l*, muscle trapèze. *m*, muscle splénius, coupé près de son insertion supérieure. *n*, muscle oblique supérieur de la tête. *o*, muscle angulaire de l'omoplate. *p*, muscles scalènes.

1, artère carotide primitive. 2, artère carotide interne. 3, artère carotide externe. 4, artère thyroïdienne supérieure. 5, artère linguale. 6-7, artère faciale. 8, artère sous-mentale. 9, artère palatine inférieure. 10-10, artère occipitale. 11, artère auriculaire postérieure. 12, artère temporale. 13-13, branche interne de l'artère temporale, ou temporale moyenne. Elle naît de la temporale, un peu au-dessous de l'arcade zygomatique, traverse l'aponévrose temporale au niveau de cette arcade, et se distribue dans l'épaisseur du muscle temporal en s'anastomosant avec les artères temporales profondes. 14-14, artère maxillaire interne; elle provient de la carotide externe au niveau de l'artère temporale. Immédiatement après son origine, elle s'enfonce en se recourbant sous le col du condyle de la mâchoire inférieure et se dirige horizontalement en avant, entre les deux muscles ptérygoïdiens, pour gagner la tubérosité de l'os maxillaire supérieur; alors elle devient verticale et s'enfonce dans l'arrière-fond de la fosse zygomatique, où elle se termine. 15, *artère méningée moyenne*. 16-16, *artère dentaire inférieure*; elle naît de la maxillaire interne, au même niveau que la méningée moyenne, descend entre le muscle ptérygoïdien interne et la branche de la mâchoire inférieure, et pénètre dans le canal dentaire inférieur qu'elle parcourt. Au niveau de la première dent molaire, elle se divise en deux branches : l'une *mentonnière*, plus considérable, qui sort par le trou mentonnier, et vient s'anastomoser avec les artères sous-mentale et labiale inférieure; l'autre *incisive*, qui continue le trajet primitif de l'artère jusqu'à la symphyse du menton, et se distribue aux dents incisives. Avant de pénétrer dans le canal dentaire, elle fournit un *rameau mylo-hyoïdien*; dans l'intérieur du canal dentaire, elle fournit des rameaux *dentaires* qui pénètrent dans les alvéoles, et de là dans les racines des dents. 17, *branches ptérygoïdiennes*. 18-19, *artère buccale*; elle descend obliquement en avant, entre la branche de la mâchoire inférieure et le muscle ptérygoïdien interne, pour gagner le muscle buccinateur auquel elle se distribue par un grand nombre de rameaux qui s'anastomosent avec les artères faciale, sous-orbitaire et transversale de la face. 20, *artère alvéolaire* ou *dentaire supérieure*; très-flexueuse, elle contourne la tubérosité de l'os maxillaire supérieur, et se divise en *rameaux gingivaux* qui pénètrent dans les cavités alvéolaires, et en *rameaux dentaires postérieurs* qui parcourent les canaux dentaires postérieurs, et vont se distribuer aux grosses et petites molaires. 21, *artère sous-orbitaire*; elle parcourt le canal sous-orbitaire dans toute sa longueur, et se divise à sa sortie par le trou sous-orbitaire en un grand nombre de rameaux qui s'anastomosent avec les artères faciale, buccale, alvéolaire et transversale de la face; près de l'orifice du canal sous-orbitaire, elle émet une petite branche qui parcourt le conduit dentaire supérieur et antérieur, pour aller se distribuer aux dents incisives et canines. 22, artère *temporale profonde postérieure*; 23, artère *temporale profonde antérieure*; ces deux artères se divisent, dans l'épaisseur du muscle temporal, en un grand nombre de rameaux qui s'anastomosent entre eux. 24, *rameau malaire*, fourni par l'artère temporale profonde antérieure. 25, branche nasale de l'artère ophthalmique.

ARTÈRES DE LA TÊTE.

Fig. 1. *a*, bosse orbitaire. *b*, fosse moyenne du crâne. *c*, gouttière basilaire. *d*, apophyse transverse de l'atlas. *e*, axis. *f*, troisième vertèbre cervicale. *g*, quatrième vertèbre cervicale.

1-2, artères vertébrales. Ces deux artères, après avoir décrit une grande courbure horizontale entre l'atlas et l'occipital, pénètrent dans le crâne par le trou occipital, et convergent l'une vers l'autre pour se réunir en un tronc qui est l'artère basilaire. 3, artère basilaire. 4, artère communicante de Willis; elle vient de l'artère carotide interne, et va s'anastomoser avec l'artère cérébrale postérieure, branche de l'artère basilaire. 5, artère carotide interne; après avoir traversé le sinus caverneux; elle se réfléchit de bas en haut, en dedans de l'apophyse clinoïde antérieure, et se divise en plusieurs rameaux. 6,6, artères cérébrales antérieures; elles communiquent entre elles par une petite branche transversale, 7, qui porte le nom de *communicante antérieure*.

Fig. 2. *a*, sinus frontal. *b*, bosse orbitaire. *c*, os propre du nez. *d*, cornet supérieur des fosses nasales. *e*, méat supérieur des fosses nasales. *f*, cornet moyen. *g*, méat moyen. *h*, cornet inférieur et méat inférieur. *i*, voûte palatine. *j-j*, arcade dentaire supérieure. *k*, mâchoire inférieure. *l*, condyle de la mâchoire inférieure.

1, artère carotide externe. 2, artère maxillaire interne, vue sur une coupe médiane du crâne. Elle se dirige d'abord horizontalement en avant pour gagner la tubérosité maxillaire; puis elle devient verticale et s'engage dans l'arrière-fond de la fosse zygomatique. 3, *artère dentaire inférieure*. 4, *artère méningée moyenne* ou *grande méningée*; destinée à la dure-mère et aux os du crâne, elle se porte verticalement en haut derrière le col du condyle, et pénètre par le trou sphéno-épineux dans la fosse moyenne du crâne où elle se divise en deux branches, l'une antérieure et l'autre postérieure. 5-5, *artère temporale profonde postérieure*; chez ce sujet, elle donne naissance à l'*artère masseterine*, petite branche qui passe dans l'échancrure sigmoïde pour aller se distribuer à la face interne du muscle masseter. 6, *artère temporale profonde antérieure*. 7, *artère buccale*. 8, *branches ptérygoïdiennes*. 9-9, *artère palatine supérieure* (voyez aussi fig. 3); elle se sépare de la maxillaire interne au niveau de la fosse ptérygo-maxillaire, s'engage dans le canal palatin postérieur, se réfléchit d'arrière en avant entre la voûte palatine et la membrane muqueuse, dans le sillon qui longe le bord alvéolaire, et se divise en un grand nombre de rameaux qui s'anastomosent avec l'artère palatine du côté opposé. 9', *artère alvéolaire*. 10-11, *artères sphéno-palatines*; au nombre de deux, elles arrivent par le trou sphéno-palatin à la partie postérieure du méat supérieur, où elles se divisent en deux branches : l'une *externe*, 10, se ramifie sur les cornets et les méats; l'autre *interne*, 11 (voyez fig. 2), *artère de la cloison*, couvre la cloison de ramifications très-multipliées, qui s'anastomosent avec les artères ethmoïdales et palatine supérieure. 12, *artère vidienne* ou *ptérygoïdienne* (voyez fig. 3): cette artère, qui est souvent double, parcourt le canal vidien, et vient se distribuer à la trompe d'Eustache et au pharynx. 13, *artère ptérygo-palatine*; elle suit le canal ptérygo-palatin pour aller se distribuer au pharynx. 14-15, *artères ethmoïdales*.

Fig. 4. *a*, plancher de l'orbite. *b*, apophyse ptérygoïde. *c-d*, os maxillaire inférieur. *e*, muscle buccinateur. *f*, pharynx. *g*, voile du palais. *h*, orifice postérieur des fosses nasales. *i*, ethmoïde.

1, artère carotide externe. 2, artère palatine inférieure ou ascendante. 3, artère temporale. 4, artère maxillaire interne. 5, artère alvéolaire. 6, artère sous-orbitaire. 7, artère palatine supérieure. 8, artère vidienne. 9-10, artères sphéno-palatines. 9, artère ptérygo palatine.

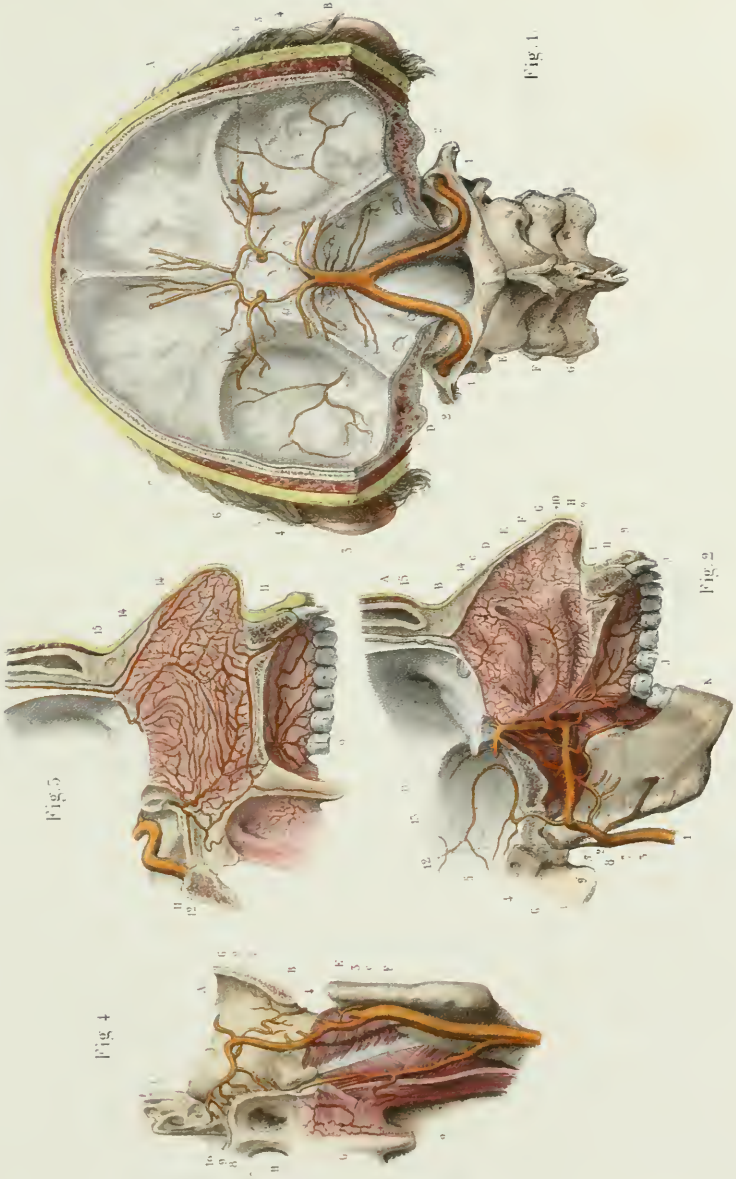

ad naturam d

10
A
9
N
8
N
B
11
12
6
5
C
4
4
Q
3
D
2
0
E
2
R
P
1
1
15
F
24
16
25
14
K
19
H
T
U
G
17
21
X
J
14
L
23
20
S
22
M
15
18
24
R
Z
V
25
L
24
F

ARTÈRES DE LA RÉGION POSTÉRIEURE DU TRONC.

a, région postérieure du crâne. *b*, protubérance occipitale externe. *c*, apophyse mastoïde. *d*, apophyse transverse de l'atlas. *e*, angle de la mâchoire inférieure. *f-f*, apophyses transverses des vertèbres dorsales. *g*, les côtes. *h*, clavicule. *i*, apophyse acromion. *j*, épine de l'omoplate. *k*, angle supérieur de l'omoplate. *l*, angle inférieur de l'omoplate. *l'*, bord spinal de l'omoplate. *m*, humérus. *n*, muscle occipital. *o*, muscle trapèze, divisé dans toute sa hauteur. *p*, muscle splénius, divisé. *q*, muscle grand complexus. *r-r*, muscle transversaire épineux. *s*, portion inférieure du muscle rhomboïde. *t*, muscle angulaire de l'omoplate. *u-v*, muscle sacro-lombaire, renversé en dehors sur le côté droit. *x*, muscle sur-épineux. *y*, muscle sous-épineux, *z*, muscle grand rond.

1, artère carotide primitive. 2, artère carotide interne. 3, artère carotide externe. 4, artère occipitale; elle émet, à son passage sous l'apophyse mastoïde, deux ou trois rameaux cervicaux profonds, 5-6, qui se distribuent aux muscles splénius, complexus, grand et petit droits postérieurs de la tête; au niveau de la ligne courbe occipitale supérieure, elle s'anastomose par un rameau transversal, 7, avec l'artère du côté opposé. Les artères occipitales, flexueuses dans leur trajet, se divisent sur la région postérieure du crâne en un grand nombre de rameaux, 8-9, qui s'anastomosent les uns avec les autres et constituent des aréoles extrêmement multipliées; un de ces rameaux, 10, pénètre dans le crâne par le trou pariétal, et se distribue à la portion de la dure-mère qui forme le sinus longitudinal supérieur. 11, artère auriculaire postérieure; 12, rameaux qu'elle fournit au pavillon de l'oreille. 13, artère cervicale profonde. 14, artère scapulaire postérieure; elle se porte transversalement en dehors et se divise en deux branches près de l'angle supérieur de l'omoplate. La *branche descendante*, 14, 15, véritable continuation de l'artère, descend le long du bord spinal de l'omoplate, et se termine vers l'angle inférieur de cet os en s'anastomosant avec la scapulaire inférieure; elle donne un grand nombre de rameaux aux muscles sous-scapulaires, grand dentelé, rhomboïde, petit dentelé postérieur et supérieur, grand dorsal et trapèze. La *branche ascendante*, 16, se divise sous le trapèze en un grand nombre de rameaux qui se perdent dans ce muscle, dans l'angulaire et dans le splénius. Plusieurs rameaux de l'artère scapulaire postérieure, 17-18, traversent le muscle trapèze pour aller se distribuer à la peau. 19, artère scapulaire supérieure; elle passe sur le ligament qui convertit en trou l'échancrure coracoïdienne, et se termine dans la fosse sous-épineuse en s'anastomosant avec l'artère scapulaire inférieure. 20, artère scapulaire inférieure, branche de l'axillaire; elle se réfléchit sur le bord antérieur de l'omoplate et va s'anastomoser, 21, dans la fosse sous-épineuse avec l'artère scapulaire supérieure; 22, rameau qu'elle envoie dans le muscle sous-épineux. 23, artère circonflexe postérieure. 24-24, 25-25, rameaux dorsaux fournis par la branche postérieure des artères intercostales; ils se dégagent en arrière, les uns entre les muscles transversaires-épineux et long dorsal, les autres entre les muscles long dorsal et sacro-lombaire; tous vont se perdre dans ces muscles et dans la peau.

ARTÈRES MAMMAIRE INTERNE ET ÉPIGASTRIQUE.

a, clavicule. *b*, les côtes. *c*, sternum. *d*, appendice xiphoïde. *e*, os iliaque. *f*, symphyse pubienne. *g-g*, muscles intercostaux internes. *h-h*, muscles intercostaux externes. *i*, muscle triangulaire du sternum. *j-j*, *k-k*, muscles droits de l'abdomen. *l*, muscle transverse de l'abdomen. *m*, muscle petit oblique. *n*, muscle grand oblique. *o*, fibres du muscle transverse qui contournent l'anneau inguinal interne. *p*, cordon des vaisseaux spermatiques.

1. Crosse de l'aorte. 2, tronc brachio-céphalique. 3, artère carotide primitive droite. 4, artère sous-clavière droite. 4', artère sous-clavière gauche. 5, artère carotide primitive gauche. 6, artère thyroïdienne inférieure. 7, artère mammaire interne; elle naît de la sous-clavière au niveau de la thyroïdienne inférieure. D'abord située au-devant du scalène antérieur, elle se dirige verticalement en bas derrière l'extrémité interne de la clavicule, pénètre dans le thorax sous la plèvre, croise obliquement le cartilage de la première côte pour atteindre la première pièce du sternum, et descend parallèlement au bord externe de cet os sous le muscle triangulaire, jusqu'au niveau de l'appendice xiphoïde. Au niveau de chacun des espaces intercostaux, l'artère mammaire interne émet deux *branches intercostales*, 8-9 : l'une, qui longe le bord inférieur de la côte qui est au-dessus; l'autre, le bord supérieur de la côte qui est au-dessous; ces branches s'anastomosent avec les artères intercostales aortiques. Au niveau de l'appendice xiphoïde, l'artère mammaire interne, 10, pénètre dans la gaîne du muscle droit et se divise dans l'épaisseur de ce muscle en un grand nombre de rameaux : les uns, 11, s'anastomosent avec des rameaux de l'artère épigastrique ; les autres, 12, abandonnent le muscle droit pour aller se distribuer dans les muscles larges de l'abdomen. 13, veine iliaque externe. 14, artère iliaque externe. 15, artère circonflexe iliaque. 16, artère épigastrique : elle naît en dedans de l'artère iliaque externe, un peu au-dessus de l'arcade fémorale. L'artère épigastrique se porte transversalement en dedans, derrière le cordon des vaisseaux spermatiques qu'elle croise en décrivant une courbure à concavité supérieure; puis elle se porte en haut et en dedans sur la face postérieure du muscle droit, et s'enfonce dans l'épaisseur de ce muscle un peu au-dessous de l'ombilic. Près de son origine, l'artère épigastrique donne un petit rameau qui pénètre dans le canal inguinal, et vient se distribuer aux enveloppes du testicule chez l'homme, aux grandes lèvres chez la femme; un ou deux rameaux, 17, longent le bord supérieur de l'arcade fémorale et vont s'anastomoser sur la ligne médiane avec ceux du côté opposé. Dans l'épaisseur du muscle droit, l'artère épigastrique se divise en un grand nombre de rameaux, 18, qui se distribuent dans ce muscle et s'anastomosent avec ceux de la mammaire interne; plusieurs rameaux, 19, 20, 21, 22, sortent de la gaîne du muscle droit et vont s'anastomoser dans l'épaisseur des muscles larges de l'abdomen, avec les artères intercostales inférieures et circonflexe iliaque. 23, artère obturatrice.

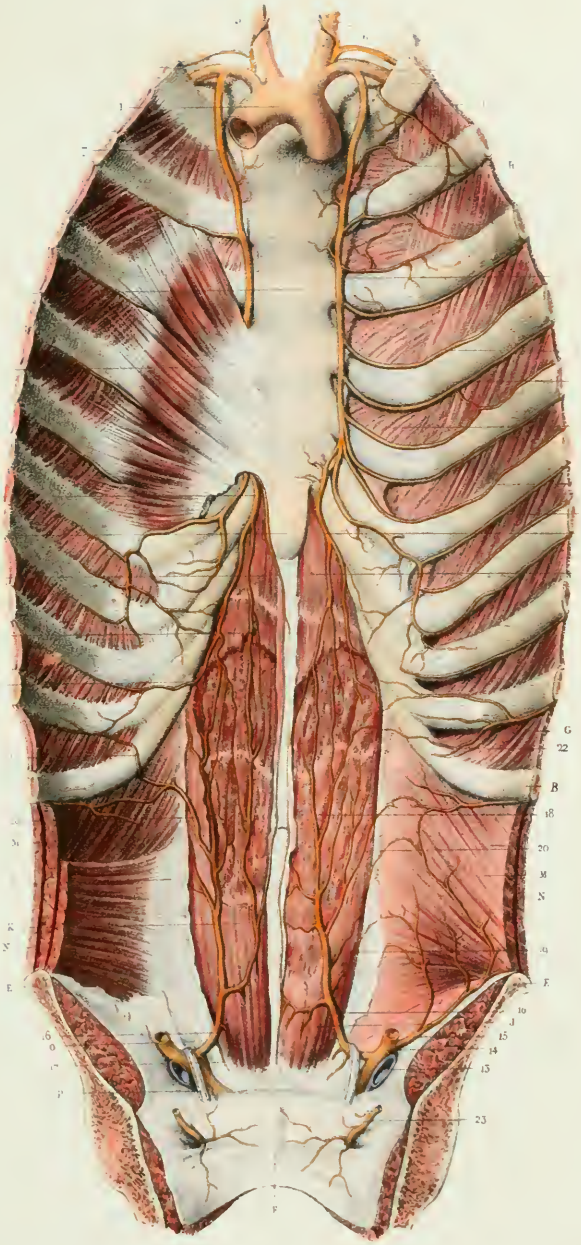

[illegible]

[illegible] Arts

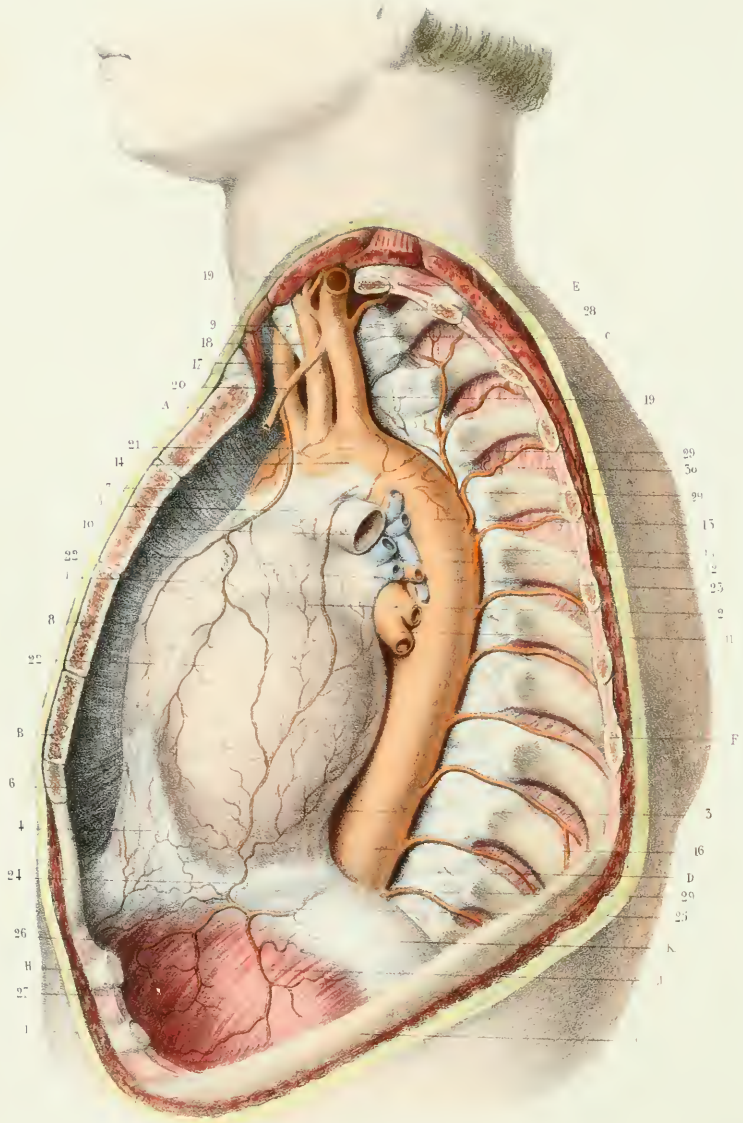
19
9
18
17
20
A
21
14
10
22
8
22
B
6
4
24
26
H
27
1
E
28
C
19
29
30
29
15
23
2
11
F
3
16
D
29
25
K
J

ARTÈRES DU TRONC.

a-b, sternum, divisé sur la ligne médiane. *c-d*, colonne vertébrale. *e-f*, les huit premières côtes. *g*, neuvième côte. *h-i*, cartilages costaux. *j*, diaphragme. *k*, centre phrénique du diaphragme.

1-2-3-4-5, le péricarde, enveloppe protectrice du cœur. Il est situé dans l'écartement inférieur du médiastin antérieur, au-dessus de l'aponévrose centrale du diaphragme, à laquelle il adhère intimement. Le péricarde est composé de deux feuillets : l'un extérieur, fibreux ; l'autre intérieur, séreux. Le feuillet fibreux est constitué par des fibres qui s'entrecroisent dans tous les sens ; il se prolonge sur la surface des gros vaisseaux, et fournit pour chacun d'eux une gaîne qui ne tarde pas à disparaître. Le feuillet séreux, comme toutes les membranes séreuses, représente un sac sans ouverture ; après avoir tapissé la face interne du feuillet fibreux, il se réfléchit sur les gros vaisseaux pour aller envelopper le cœur. 6-7-8, feuillet droit du médiastin antérieur. 9, trachée-artère. 10, bronche droite. 11-12-13, vaisseaux pulmonaires gauches divisés ; le poumon gauche a été enlevé. 14, crosse de l'aorte. 15-16, aorte thoracique ; elle est située dans le médiastin antérieur, sur la partie latérale gauche de la colonne vertébrale. 17, tronc brachio-céphalique. 18, artère carotide primitive gauche. 19, artère sous-clavière gauche. 20, artère mammaire interne. 21-22, *artère diaphragmatique supérieure* ; elle naît de la mammaire interne au niveau du sternum, descend avec le nerf phrénique entre le péricarde et le feuillet correspondant du médiastin, envoie au péricarde un grand nombre de rameaux qui s'anastomosent avec ceux fournis par l'artère bronchique, 23, et vient se terminer dans le diaphragme en s'anastomosant, 24, avec les artères diaphragmatiques inférieures. 25-26-27, ramification de l'*artère diaphragmatique inférieure* gauche. 28, artère intercostale supérieure. 29-29', artères *intercostales aortiques* ou *inférieures* ; au nombre de huit ou dix, elles naissent des parties latérales et postérieures de l'aorte, et se dirigent obliquement en haut et en dehors pour gagner les espaces intercostaux correspondants. En raison de la position de l'aorte sur la partie latérale gauche de la colonne vertébrale, les artères intercostales droites ont plus de longueur que les intercostales gauches. Près des articulations costo-vertébrales, elles se divisent en deux branches : la *branche postérieure* se porte directement en arrière entre les apophyses transverses des vertèbres, et se divise immédiatement en plusieurs rameaux qui se distribuent aux muscles transversaire-épineux, long dorsal et sacro-lombaire ; la *branche antérieure*, véritable continuation de l'artère, d'abord placée entre la plèvre et le muscle intercostal externe, puis entre les deux muscles intercostaux, suit la gouttière que présente le bord inférieur de la côte qui est au-dessus, et se termine vers la partie antérieure de l'espace intercostal en s'anastomosant avec la mammaire interne, l'épigastrique, la diaphragmatique, les lombaires et la circonflexe iliaque.

ARTÈRES DU TRONC.

a-b-c-d, diaphragme. *e-f-g*, centre phrénique du diaphragme. *h*, veine cave inférieure, et ouverture qui lui donne passage. *i*, œsophage, et ouverture qui lui donne passage. *j*, pilier droit du diaphragme. *k*, pilier gauche. *l*, muscle transverse de l'abdomen. *m*, muscle psoas. *n*, muscle carré des lombes. *o*, muscle iliaque. *p*, symphyse sacro-iliaque.

1-2, aorte abdominale. 3, tronc cœliaque. 4-5, artères *diaphragmatiques inférieures*. Au nombre de deux, elles naissent de l'aorte immédiatement au-dessous des fibres charnues, qui vont d'un pilier du diaphragme à celui du côté opposé; fort souvent elles proviennent du tronc cœliaque. Chacune des artères diaphragmatiques monte au-devant du pilier du diaphragme correspondant, et se divise en rameaux externes et en rameaux internes : les *rameaux externes*, 6-7-8, se ramifient dans le diaphragme, et s'anastomosent avec les artères intercostales et mammaire interne; les *rameaux internes*, 9-10, se distribuent au centre phrénique du diaphragme, et s'anastomosent par arcade avec ceux du côté opposé. Les artères diaphragmatiques fournissent plusieurs rameaux aux capsules surrénales; la diaphragmatique inférieure droite envoie plusieurs rameaux au ligament coronaire du foie. 11, artère mésentérique supérieure. 12-12', artères rénales. 13-13', artères spermatiques. 14, artère mésentérique inférieure. 15, artère sacrée moyenne. 16-16, artères lombaires ; elles font suite aux artères intercostales, et se distribuent de la même manière. 17, artère iliaque primitive. 18, artère iliaque externe. 19, artère iliaque interne.

F
A
10
8
H
6
12
M
16
N
18
19
19
18
P
10
8
9
G
4
1
11
6
K
12
D
L
16
15
14
2
16

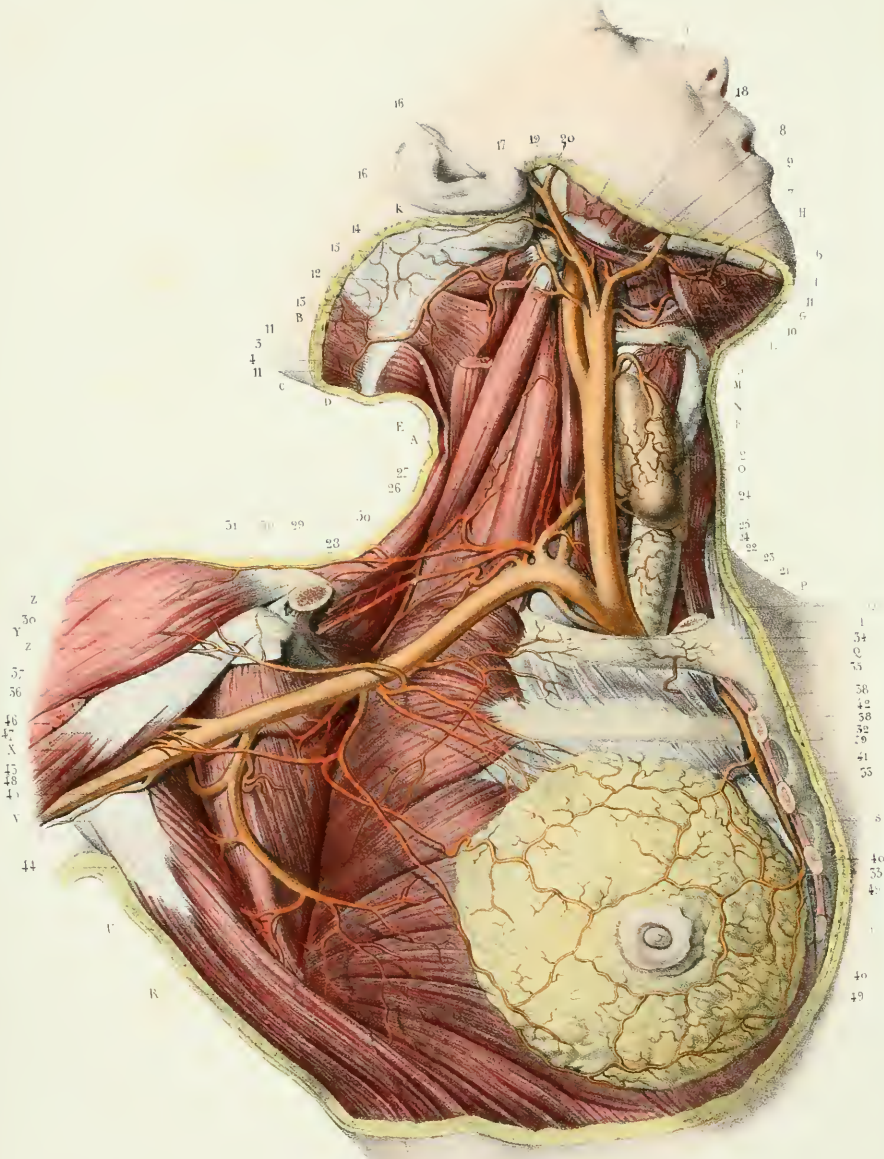

ARTÈRES DU COU ET DE L'AISSELLE.

a, muscle trapèze. *b*, muscle grand complexus. *c*, muscle splénius coupé. *d*, faisceau supérieur du muscle angulaire de l'omoplate. *e*, muscle scalène postérieur; le scalène antérieur a été enlevé. *f*, muscle grand droit antérieur de la tête. *g-h*, muscle hyo-glosse divisé près de son insertion à l'os hyoïde. *i*, muscle mylo-hyoïdien. *j*, muscle masséter. *k*, apophyse mastoïde. *l*, os hyoïde. *m*, muscle thyro-hyoïdien. *n*, cartilage thyroïde. *o*, corps thyroïde. *p*, trachée-artère. *q*, première côte. *r*, muscle grand dentelé. *s*, glande mammaire. *t*, mamelon. *u*, muscle grand dorsal. *v*, muscle sous-scapulaire. *x*, muscles coraco-brachial et courte portion du biceps. *y*, apophyse coracoïde. *z*, muscle deltoïde; *z'*, extrémité externe de la clavicule.

1, tronc brachio-céphalique. 2, artère carotide primitive, qui se divise au niveau du cartilage thyroïde en deux branches : 3, la carotide interne, et 4, la carotide externe. 5, artère thyroïdienne supérieure. 6, artère faciale; 7, branche sous-mentale maxillaire; 8, branche palatine inférieure ou ascendante; 9, branches de la glande sous-maxillaire. 10, artère linguale; elle s'engage entre les muscles hyo-glosse et constricteur moyen du pharynx pour gagner la face inférieure de la langue. 11-11, artère occipitale. Née du côté externe de la carotide externe, l'artère occipitale se dirige en haut et en arrière, et vient se placer entre l'apophyse mastoïde et l'atlas; là, elle change de direction pour se porter horizontalement en arrière. L'artère occipitale est recouverte par les muscles sterno-cléido-mastoïdien, digastrique, petit complexus et splénius, sous le bord interne duquel elle sort pour devenir sous-cutanée et aller se distribuer à la région postérieure du crâne. Elle fournit : 12, une branche qui pénètre dans l'épaisseur du muscle sterno-cléido-mastoïdien; 13, une branche cervicale postérieure qui descend entre les muscles complexus et splénius; 14, une ou deux petites branches qui se distribuent aux muscles obliques de la tête; 15, une *branche mastoïdienne* qui pénètre dans le crâne par le trou mastoïdien. 16, artère auriculaire postérieure. 17, *branche stylienne* qui pénètre dans l'aqueduc de Fallope, et se termine en s'anastomosant avec un rameau de l'artère méningée moyenne. 18, *branche ptérygoïdienne*, fournie par la carotide externe; elle naît ordinairement de l'artère faciale. 19, artère temporale. 20, artère transversale de la face. 21, artère sous-clavière. 22, artère vertébrale. 23, tronc commun d'origine des artères thyroïdienne inférieure et scapulaire supérieure. 24, artère thyroïdienne inférieure. 25, *rameau trachéen*. 26, *branche cervicale ascendante*; très-petite sur ce sujet, elle était en partie remplacée par une branche ascendante, 27, de la scapulaire postérieure. 28, artère scapulaire supérieure; 29-30, sa *branche trapézienne*; 30'-30'', sa *branche scapulaire* qui gagne le bord supérieur de l'omoplate, passe sur le ligament qui convertit en trou l'échancrure coracoïdienne, et se termine dans la fosse sous-épineuse en s'anastomosant avec l'artère scapulaire inférieure. 31, artère scapulaire postérieure. 32, artère mammaire interne; 33-33', rameaux qu'elle fournit à la glande mammaire. 34, artère axillaire. L'artère axillaire fait suite à l'artère sous-clavière; ses limites sont, d'une part, la clavicule; d'autre part, le bord inférieur du muscle grand pectoral. Cette artère se dirige obliquement en bas et en dehors; elle est appliquée sur le thorax dans sa partie supérieure, et sur l'humérus dans sa partie inférieure (*voyez* pour les rapports la pl. 14). 35, *artère thoracique supérieure*, qui se distribue dans le muscle grand dentelé. 36, *artère acromio-thoracique*. 37, artère acromiale. 38-38', *artères thoraciques supérieures*; ces artères se dirigent en avant et en bas entre les muscles grand et petit pectoral, auxquels elles se distribuent; plusieurs de leurs rameaux traversent le grand pectoral pour aller se perdre sur la mamelle. 39, *artère thoracique inférieure* ou *longue*, ou *mammaire externe*. Née de l'artère axillaire, un peu au-dessous de l'artère acromio-thoracique, elle se dirige en bas et en avant entre les muscles grand pectoral et grand dentelé, et se divise en deux branches, 40-40', qui se perdent sur la mamelle, en s'anastomosant avec les artères thoraciques supérieures et avec les rameaux antérieurs de la mammaire interne. La thoracique inférieure fournit, en outre, plusieurs rameaux aux muscles grand dentelé et grand pectoral; un de ces rameaux, 41, se porte en dehors et va se perdre dans le muscle coraco-brachial. 42, rameau qui se distribue au muscle sous-scapulaire. 43, *artère scapulaire inférieure* ou *commune*. Cette artère naît de la partie inférieure de l'axillaire, au-dessous du tendon du muscle sous-scapulaire; elle se divise presque aussitôt en deux branches : la *branche thoracique* ou descendante, 44, se dirige en bas et en avant, parallèlement au bord antérieur du muscle sous-scapulaire, et se divise en plusieurs rameaux qui se distribuent dans les muscles grand dentelé et grand dorsal; la *branche scapulaire* proprement dite, 45, se porte en dehors, et se réfléchit sur le bord antérieur de l'omoplate pour aller se distribuer dans la fosse sous-épineuse (*voyez* pl. 16). 46, artère circonflexe postérieure (*voyez* pl. 16). 47, artère circonflexe antérieure; sur ce sujet, elle naissait de l'axillaire, au-dessous de la circonflexe postérieure (*voyez* pl. 14). 48, artère axillaire.

ARTÈRES DE L'AISSELLE.

a, clavicule. *b*, faisceau claviculaire du muscle grand pectoral, coupé près de son insertion. *c*, faisceau sternal du muscle grand pectoral, divisé et renversé de dehors en dedans. *d*, muscle petit pectoral, divisé et renversé. *e*, muscle sous-clavier. *f*, muscle grand dentelé. *g*, muscle sous-scapulaire. *h*, muscle grand rond. *i-j'*, muscle grand dorsal. *k*, tendon du muscle grand pectoral. *l'* muscle coraco-brachial. *m*, courte portion. *n*, longue portion du muscle biceps brachial. *o*, muscle triceps brachial.

1-2, artère axillaire. L'artère axillaire répond : *en avant*, au sous-clavier, au grand pectoral, au petit pectoral, au tendon du grand pectoral et au coraco-brachial; *en arrière*, elle répond à l'espace celluleux qui sépare le muscle sous-scapulaire du grand dentelé, inférieurement au tendon des muscles grand dorsal et grand rond; *en dedans*, appuyée sur la première côte, sur le premier muscle intercostal externe et sur la digitation supérieure du grand dentelé, elle s'éloigne bientôt du thorax pour traverser diagonalement le creux de l'aisselle ; *en dehors*, elle est en rapport avec le sous-scapulaire et avec le coraco-brachial. La veine axillaire est située au-devant de l'artère; le plexus brachial est situé derrière l'artère, jusqu'auprès du bord inférieur du muscle sous-scapulaire ; dans ce point, le plexus se divise en plusieurs branches qui l'embrassent. 3, artère acromio-thoracique. 4-5, artères thoraciques supérieures; elles se distribuent aux muscles sous-clavier, grand pectoral et petit pectoral. Outre ces branches thoraciques, naissant par un tronc commun avec l'acromiale, l'artère axillaire fournit constamment une ou deux petites branches thoraciques, soit au-dessus du tronc acromio-thoracique, comme dans la pl. 13, soit au-dessous, comme dans cette figure. 6, branche inférieure de l'artère acromiale; elle descend dans l'espace celluleux qui sépare le deltoïde du grand pectoral, et se termine dans ces deux muscles. 7, branche supérieure de l'artère acromiale; elle s'enfonce dans l'épaisseur du muscle deltoïde (*voyez* pl. 16.). 8, artère thoracique supérieure. 9, artère scapulaire inférieure ou commune; 10, sa branche scapulaire proprement dite; 11, sa branche inférieure ou thoracique. 12, artère thoracique inférieure ou longue, ou mammaire externe. Cette artère naissait, chez ce sujet, de la scapulaire inférieure; d'un volume peu considérable, elle était en partie remplacée par une longue branche, 13, qui naissait de la partie inférieure de l'axillaire, se portait en bas et en avant le long du bord inférieur du grand pectoral, et se distribuait à la peau et à la glande mammaire. Cette disposition est assez commune; je l'ai rencontrée un grand nombre de fois. 14, artère circonflexe antérieure; née de l'axillaire, un peu au-dessus de la circonflexe postérieure, elle se porte horizontalement en dehors, sous le coraco-brachial et la courte portion du biceps, puis sous le muscle deltoïde, auquel elle se distribue, ainsi qu'à la capsule de l'articulation scapulo-humérale. 15, artère circonflexe postérieure (*voyez* pl. 16). 16, artère humérale.

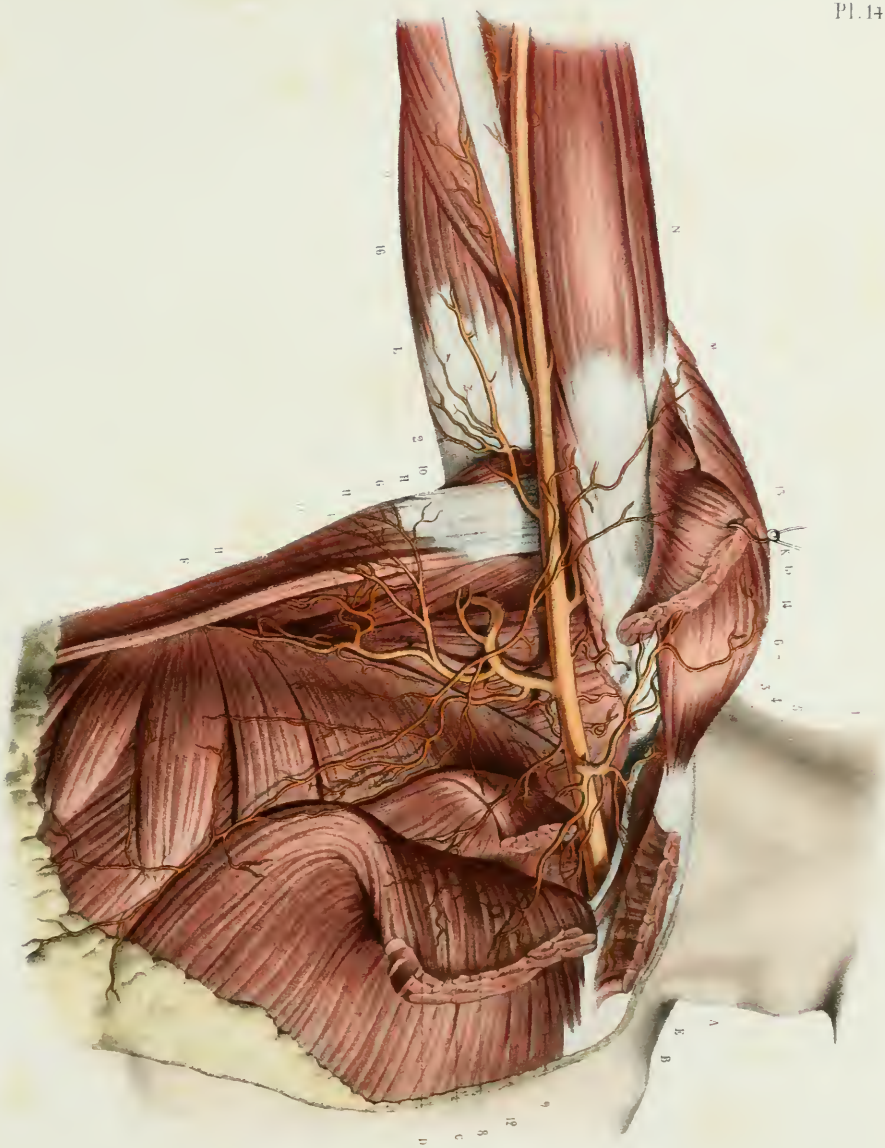

Tome 2me. Pl.15.

Emile Beau ad naturam del

Offic litho Artus

ARTÈRES DU BRAS[a].

a, clavicule. *b*, muscle scapulo-hyoïdien. *c-c*, muscle sous-scapulaire. *d-d*, muscle grand dorsal: *e*, son tendon. *f*, muscle grand rond. *g*, muscle deltoïde. *h*, muscle grand pectoral, coupé près de son insertion humérale. *i-i*, muscle biceps brachial. *j*, expansion aponévrotique du tendon du biceps. *k*, muscle brachial antérieur. *l*, portion interne du muscle triceps brachial. *m*, longue portion du muscle triceps brachial. *n*, apophyse olécrâne. *o*, muscle rond pronateur. *p*, muscle long supinateur.

1. artère axillaire. 2, artère acromiale. 2', artère circonflexe antérieure. 3, artère scapulaire inférieure ou commune. 3', artère circonflexe postérieure. 4, artère qui se distribue à la longue portion du triceps. Cette artère, d'un volume considérable, naît sur la limite de l'axillaire et de l'humérale, de sorte qu'elle peut être considérée comme provenant de l'une ou de l'autre de ces deux artères. 5-5, *artère humérale*. Cette artère, véritable continuation de l'axillaire et de la sous-clavière, commence au niveau du bord inférieur du grand pectoral, et finit au-dessous de l'articulation huméro-cubitale. L'artère humérale répond : en *avant*, au coraco-brachial et au bord interne du biceps, qui la recouvre un peu vers la partie inférieure du bras; en *arrière*, elle est en rapport avec le triceps et le brachial antérieur; en *dedans*, elle est recouverte par l'aponévrose ; en *dehors*, elle répond, dans son tiers supérieur, au coraco-brachial, puis à la face interne de l'humérus, dont elle n'est séparée que par le tendon du coraco-brachial; dans tout le reste de son étendue, elle est logée dans l'espace celluleux intermédiaire aux muscles biceps et brachial antérieur. 6, branche accessoire de la thoracique inférieure (*voyez* pl. 14). 7, branche superficielle fournie par l'*humérale profonde* à la longue portion du triceps. 8, branche superficielle de la portion interne du triceps. Cette artère descend dans l'épaisseur du muscle, et se termine près de l'épitrochlée en s'anastomosant avec la récurrente cubitale postérieure. 10-11-12-13, branches externes et internes de l'artère humérale, destinées aux muscles biceps, brachial antérieur et triceps. 14, première *collatérale interne*. Cette artère se porte en bas et en arrière derrière l'épitrochlée; elle fournit un grand nombre de rameaux ascendants, 15-16, qui s'anastomosent dans l'épaisseur du triceps avec l'humérale profonde. 17, rameau de l'*artère récurrente cubitale postérieure*, qui s'anastomose avec la première collatérale interne. 18, deuxième *collatérale interne;* elle passe au-devant de l'épitrochlée, derrière les muscles rond pronateur, radial antérieur et fléchisseur superficiel des doigts, et s'anastomose avec la récurrente cubitale antérieure. Lorsqu'il n'existe qu'une seule collatérale interne, celle-ci se divise en deux branches : l'une antérieure, qui se porte au-devant de l'épitrochlée et s'anastomose avec la récurrente cubitale antérieure; l'autre postérieure, qui s'anastomose derrière l'épitrochlée avec la récurrente cubitale postérieure. 19, branche cutanée.

ARTÈRES DU BRAS[b].

a, angle inférieur de l'omoplate ; *b*, angle supérieur; *c*, coupe de l'apophyse acromion. *d*, muscle trapèze. *e*, apophyse acromion détaché et soulevé avec le muscle deltoïde. *f*, muscle deltoïde. *g*, capsule de l'articulation scapulo-humérale. *h*, bord antérieur du muscle sous-scapulaire. *i-j*, muscles grand dorsal et grand rond réunis. *k*, longue portion du triceps; *l*, sa portion interne; *m*, sa portion externe. *n*, apophyse olécrâne. *o*, brachial antérieur; *p*, long supinateur. *q*, épicondyle.

1, artère axillaire vue par le côté externe du bras. 2, artère scapulaire inférieure; 3, sa branche thoracique; 4, sa branche scapulaire proprement dite qui se dirige horizontalement d'avant en arrière entre les muscles sous-scapulaire et grand rond, puis entre la longue portion du triceps et le sous-scapulaire, se réfléchit sur le bord antérieur de l'omoplate, et se divise dans la fosse sous-épineuse en plusieurs gros rameaux. Un de ces rameaux remonte sous l'apophyse acromion et vient s'anastomoser avec, 5, la scapulaire supérieure. 6, circonflexe postérieure; cette artère se porte horizontalement en arrière entre les muscles sous-scapulaire et grand rond, contourne le col chirurgical de l'humérus en passant au-devant de la longue portion du triceps, et se divise sous la face profonde du deltoïde en un grand nombre de rameaux qui se perdent dans l'épaisseur de ce muscle et s'anastomosent avec les artères acromiale et circonflexe antérieure. Un de ces rameaux, 7, se perd sur la capsule de l'articulation. 8, *branche supérieure ou transversale* de l'artère acromiale; elle se porte horizontalement en dehors, au-devant du ligament coraco-acromien, et se divise sous le muscle deltoïde en plusieurs rameaux ; un rameau suit le bord inférieur de l'apophyse acromion ; un ou deux rameaux se distribuent à la capsule de l'articulation ; le rameau principal se perd dans le muscle deltoïde en s'anastomosant avec les artères circonflexes. 9, artère humérale. 10, artère *humérale profonde* ou *collatérale externe* née de l'humérale un peu au-dessus de la portion interne du triceps; elle contourne la face postérieure de l'humérus en suivant la gouttière du nerf radial, et se divise en deux branches; l'une *profonde*, et l'autre *superficielle*. La branche profonde, 11-12, descend entre les portions interne et externe du triceps, et se divise, dans l'épaisseur de ce muscle, en un grand nombre de rameaux qui s'anastomosent avec les collatérales du coude. La branche *superficielle*, 13-14, sort de la gouttière radiale, un peu au-dessous de l'insertion du deltoïde, entre le brachial antérieur et le triceps, descend le long de la cloison intermusculaire externe, et se divise en plusieurs rameaux qui s'anastomosent derrière l'épicondyle avec la récurrente radiale postérieure. 15, rameau de la récurrente radiale postérieure qui s'anastomose avec l'humérale profonde.

Emile Beau ad naturam del.

Ott[illegible] del. [illegible]

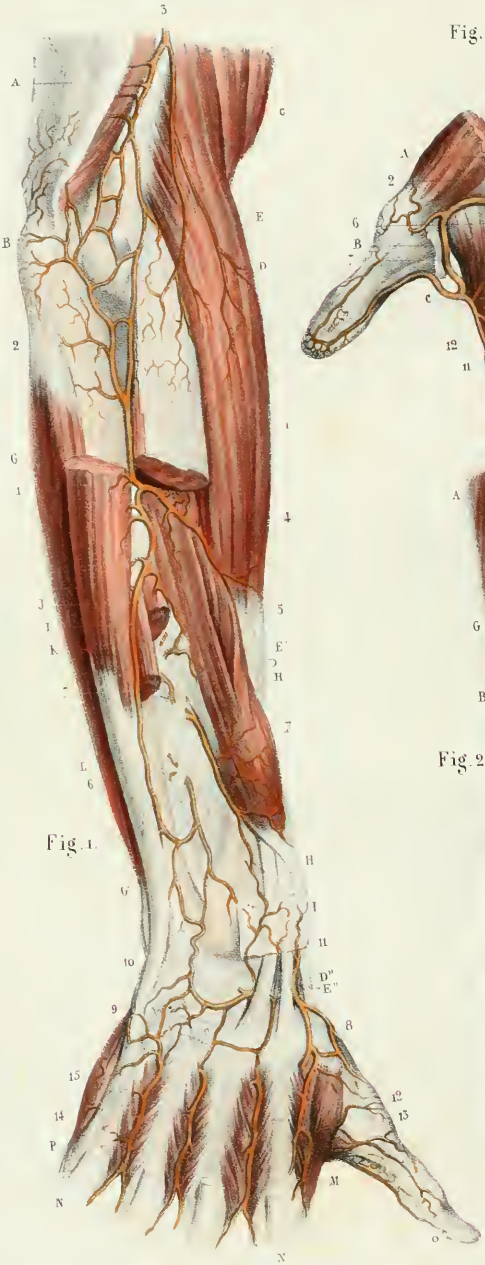

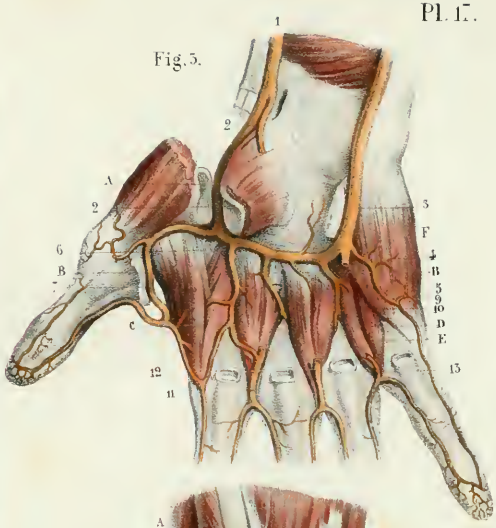

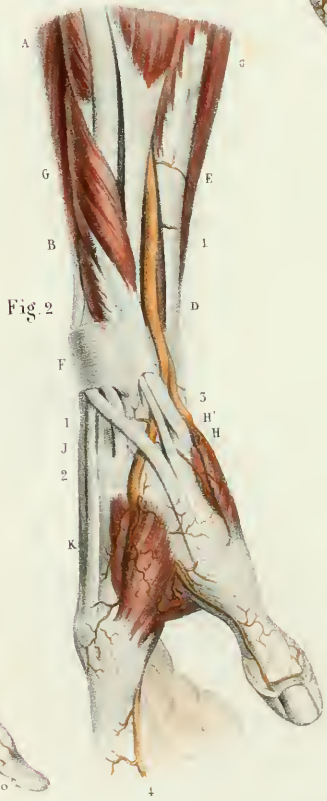

Beau ad naturam del. Imp. Lemercier, Paris

ARTÈRES DE L'AVANT-BRAS ET DE LA MAIN.

Fig. 1. *a*, muscle biceps brachial; *b-c*, son tendon. *d*, expansion aponévrotique du tendon du biceps. *e*, brachial antérieur. *e'*, biceps brachial. *f*, épitrochlée. *g*, muscle long supinateur; *h*, son tendon. *i i*, muscle long abducteur du pouce. *j*, ligament annulaire postérieur du carpe. *k*, muscle rond pronateur. *l*, muscle grand palmaire; *m*, son tendon. *n*, muscle petit palmaire; *o*, son tendon. *p*, muscle cubital antérieur; *q*, son tendon. *r*, muscle fléchisseur superficiel des doigts. *s*, muscle long fléchisseur du pouce. *t*, muscle de l'éminence thénar. *u*, muscle de l'éminence hypothénar. *v*, ligament annulaire antérieur du carpe. *x-x'*, tendons fléchisseurs des doigts. *y-y'*, les doigts. *z*, le pouce.

Fig. 2. *a*, muscle biceps brachial; *b*, son tendon. *c*, expansion aponévrotique du tendon du biceps. *d*, muscle brachial antérieur; *d'*, son tendon. *e*, épitrochlée. *f*, muscle long supinateur, légèrement renversé en dehors. *g*, muscle long fléchisseur du pouce. *h*, muscle fléchisseur profond des doigts. *i*, tendon du fléchisseur profond des doigts. *j*, muscle cubital antérieur; *j'*, son tendon. *k*, articulation radio-carpienne. *l*, muscle carré pronateur. *m*, muscle rond pronateur, coupé près de son insertion radiale. *n*, muscle court supinateur.

Fig. 1-2. 1, artère humérale, située à la partie moyenne de l'articulation. L'artère humérale se porte en bas et un peu en arrière dans un espace triangulaire formé par les muscles long supinateur et rond pronateur. Elle est recouverte par la peau et par l'expansion aponévrotique du tendon du biceps; *en arrière*, elle repose sur le muscle brachial antérieur; elle répond : *en dedans*, au muscle rond pronateur; *en dehors*, au tendon du muscle biceps. Un peu au-dessous de l'articulation huméro-cubitale, l'artère humérale se divise, 2, en deux branches : la *radiale* et la *cubitale*. 3-3', artère radiale, branche externe de bifurcation de l'artère humérale. La radiale se dirige en bas et un peu en dehors; elle descend ensuite parallèlement au radius jusqu'à l'articulation radio-carpienne, se réfléchit en dehors sur le sommet de l'apophyse styloïde, et vient se placer à la face postérieure du poignet dans l'intervalle des deux premiers os du métacarpe (*voyez* pl. 18). L'artère radiale, *en avant*, est recouverte dans sa moitié supérieure par le bord interne du long supinateur; dans tout le reste de son étendue, elle est sous-aponévrotique; *en arrière*, elle repose sur les muscles court supinateur, rond pronateur, long fléchisseur du pouce et carré pronateur; au-dessous de ce dernier muscle, elle repose sur la face antérieure du radius : elle est en rapport : *en dehors*, avec le muscle long supinateur; *en dedans*, avec les muscles rond pronateur, grand palmaire et fléchisseur superficiel des doigts. 4, *artère récurrente radiale antérieure;* elle naît de la partie supérieure de la radiale, se réfléchit de bas en haut entre les muscles long supinateur et brachial antérieur, et s'anastomose avec l'humérale profonde. 5, artère *radio-palmaire*; elle naît de la partie inférieure de la radiale, traverse l'insertion supérieure du muscle court abducteur du pouce, et vient s'anastomoser dans la paume de la main avec l'extrémité de l'arcade palmaire superficielle. L'artère radiale fournit quelquefois un petit rameau qui suit le bord inférieur du muscle carré pronateur, et s'anastomose avec un rameau semblable de l'artère cubitale. 6, artère cubitale. L'artère cubitale se dirige d'abord en bas et en dedans; vers la partie moyenne de l'avant-bras, elle devient verticale, passe en dehors de l'os pisiforme, au-devant du crochet de l'os unciforme, et gagne la paume de la main, où elle décrit une courbure qui porte le nom d'*arcade palmaire superficielle*. L'artère cubitale, dans sa partie supérieure, est recouverte, *en avant*, par les muscles qui s'insèrent à l'épitrochlée; vers le tiers inférieur de l'avant-bras, elle devient sous-aponévrotique, et se trouve située entre les tendons des muscles cubital antérieur et fléchisseur superficiel des doigts. A la main, elle est recouverte par le muscle palmaire cutané et par l'aponévrose palmaire. 7-8, *artères récurrentes cubitales*; elles naissent par un tronc commun de la partie supérieure de la cubitale. La *récurrente cubitale antérieure*, 7, remonte entre les muscles rond pronateur et brachial antérieur, et s'anastomose avec la collatérale interne. La *récurrente cubitale postérieure*, 8, se porte en haut et en dehors, traverse les insertions supérieures du cubital antérieur, et s'anastomose entre l'épitrochlée et l'olécrâne avec la collatérale interne. 9, artère interosseuse; elle se divise presque aussitôt en deux branches : l'*interosseuse antérieure* et l'*interosseuse postérieure*. L'interosseuse antérieure, 9', descend verticalement au-devant du ligament interosseux, entre les muscles long fléchisseur du pouce et fléchisseur profond des doigts qui la recouvrent; au niveau du bord supérieur du carré pronateur, elle traverse le ligament interosseux et devient postérieure (*voyez* pl. 18). L'interosseuse antérieure fournit des rameaux antérieurs qui se distribuent aux muscles voisins, et des rameaux postérieurs qui traversent le ligament interosseux; elle fournit quelquefois une branche considérable qui accompagne le nerf médian, et se termine en s'anastomosant avec l'arcade palmaire superficielle. 9'', interosseuse postérieure; elle traverse la partie supérieure du ligament interosseux, et devient postérieure (*voyez* pl. 18). 10, *branche cubito radiale*; elle s'enfonce entre le court abducteur et le court fléchisseur du petit doigt, se dirige de dedans en dehors, et vient s'anastomoser avec l'arcade palmaire profonde. 11, *arcade palmaire superficielle* constituée par la cubitale. 11', *arcade palmaire profonde* constituée par la radiale. De la convexité de l'arcade palmaire superficielle naissent cinq branches, 12-13-14-15-16, qui portent le nom d'*artères collatérales des doigts*. La première collatérale, 12, gagne le bord interne du petit doigt, et parvient jusqu'à son extrémité; les quatre autres collatérales descendent dans les espaces interosseux jusqu'aux têtes des os du métacarpe, et se divisent chacune en deux branches, 17-18, qui suivent les bords correspondants des quatre doigts et le bord interne du pouce. La collatérale externe du pouce, 16, est fournie par la radiale. Ces artères, à la partie moyenne de la dernière phalange, s'anastomosent par une arcade de la convexité de laquelle partent un grand nombre de rameaux qui se perdent dans la pulpe des doigts.

ARTÈRES DE L'AVANT-BRAS ET DE LA MAIN.

Fig. 1. *a*, muscle triceps brachial. *b*, apophyse olécrâne. *c*, muscle brachial antérieur. *d*, premier radial externe; *d'd''*, son tendon. *e*, deuxième radial externe; *e'-e''*, son tendon. *f*, muscle extenseur commun des doigts. *g*, muscle cubital posterieur; *g'*, son tendon. *h*, muscle long abducteur et court extenseur du pouce; *h'*, leurs tendons. *i*, ligament annulaire postérieur du carpe. *j*, muscle long extenseur du pouce. *k*, muscle extenseur propre de l'index. *l*, ligament interosseux. *m*, tendons extenseurs des doigts. *n-n*, les doigts. *o*, le pouce. *p*, muscles interosseux dorsaux.

1-1', *artère interosseuse postérieure;* elle fournit immédiatement une branche considérable, la *récurrente radiale postérieure*, 2, qui se dirige verticalement en haut entre les muscles anconné et cubital postérieur, et s'anastomtose derrière l'épicondyle avec les rameaux, 3, de l'humérale profonde. L'artère interosseuse postérieure descend entre les muscles de la couche superficielle et ceux de la couche profonde; elle se divise en un grand nombre de branches, 4-5, dont les unes se perdent dans les muscles, et les autres s'anastomosent avec l'interosseuse antérieure et avec les rameaux ascendants de la dorsale du carpe. 6, interosseuse antérieure. Cette artère, devenue postérieure à la partie inférieure de l'avant-bras, descend verticalement et se termine en s'anastomosant avec la *dorsale du carpe*. 7-7, rameaux postérieurs de l'artère interosseuse antérieure : ils se distribuent aux muscles de la couche profonde de l'avant-bras, et s'anastomosent avec les rameaux ascendants de la *dorsale du carpe*. 8, artère radiale; elle vient se placer à la face postérieure du poignet, dans l'intervalle des deux premiers os du métacarpe. 9, *artère dorsale du carpe;* cette branche naît de la radiale au niveau du tendon du muscle premier radial externe; elle se porte transversalement en dedans, recouverte par les tendons des muscles radiaux externes et extenseurs des doigts, et se divise en *rameaux ascendants*, 10-11, qui s'anastomosent avec l'interosseuse antérieure, en *rameaux descendants* qui s'anastomosent, au niveau des extrémités supérieures des os du métacarpe, avec les perforantes de l'arcade palmaire profonde. 12, *artère dorsale du métacarpe;* très-grêle sur ce sujet, elle descend le long du second os du métacarpe et se divise en plusieurs rameaux qui se distribuent aux téguments de la face postérieure de la main. 13-14-15, *artères perforantes;* fournies par l'arcade palmaire profonde, elles traversent d'avant en arrière les espaces interosseux correspondants, deviennent postérieures, descendent verticalement en bas sur la face dorsale des muscles interosseux, et se divisent chacune en deux branches qui s'anastomosent avec les collatérales des doigts, branches de l'arcade palmaire superficielle.

Fig. 2. *a*, muscle long supinateur; *b*, son tendon. *c*, muscle grand palmaire; *d*, son tendon. *e*, muscle fléchisseur superficiel des doigts. *f*, ligament annulaire postérieur du carpe. *g*, muscle long abducteur du pouce; *h*, son tendon. *h'*, tendon du muscle court extenseur du pouce. *i*, tendon du muscle long extenseur du pouce; *j*, tendon du muscle premier radial externe. *k*, tendons extenseurs de l'index.

1-2, artère radiale. Au niveau de l'articulation radio-carpienne, l'artère radiale se détourne en dehors, passe sous les tendons des muscles long abducteur, court et long extenseur du pouce, et vient se placer dans l'intervalle des deux premiers os du métacarpe; là, elle s'enfonce d'arrière en avant et pénètre dans la paume de la main où elle constitue l'arcade palmaire profonde (voy. fig. 3). 3, artère radio-palmaire. 4, artère collatérale externe de l'index.

Fig. 3. *a*, extrémité supérieure du premier os du métacarpe qui est désarticulé. *b*, *c*, *d*, *e*, muscles interosseux. *f*, muscle court fléchisseur du petit doigt.

1, artère radiale; elle pénètre, 2, de la face postérieure du poignet dans la paume de la main, où elle constitue l'arcade palmaire profonde. 2', artère radio-palmaire. 3, artère cubitale. 4, branche de la cubitale qui constitue l'arcade palmaire superficielle. 5, collatérale interne du petit doigt. 6, arcade palmaire profonde constituée par l'artère radiale et par la branche cubito-radiale de l'artère cubitale. 7, collatérales du pouce et collatérale externe de l'index, fournies par la radiale. De l'arcade palmaire profonde partent trois branches, 8, 9, 10, qui se dirigent le long des espaces interosseux, et s'anastomosent avec les collatérales, 11, 12, 13, fournies par l'arcade palmaire superficielle.

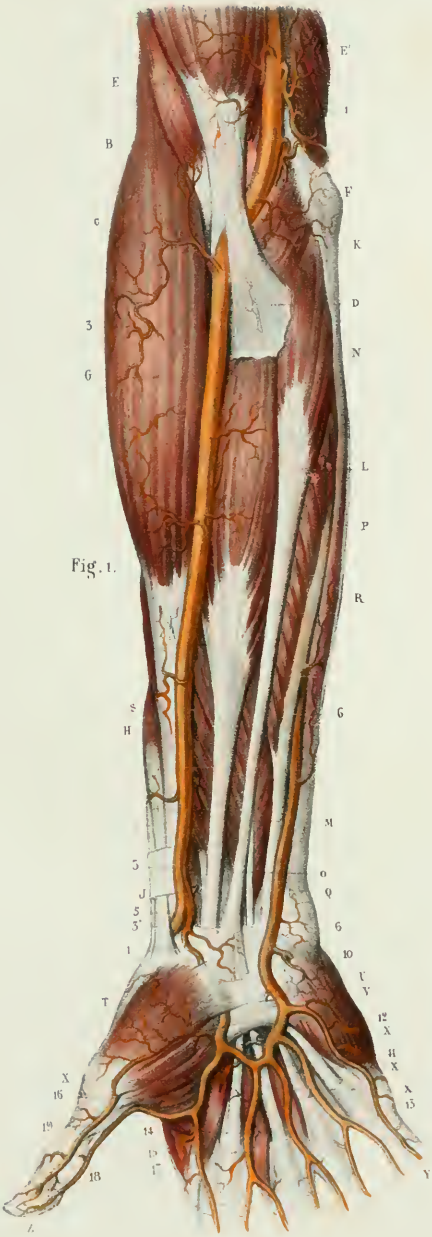
Fig. 1.

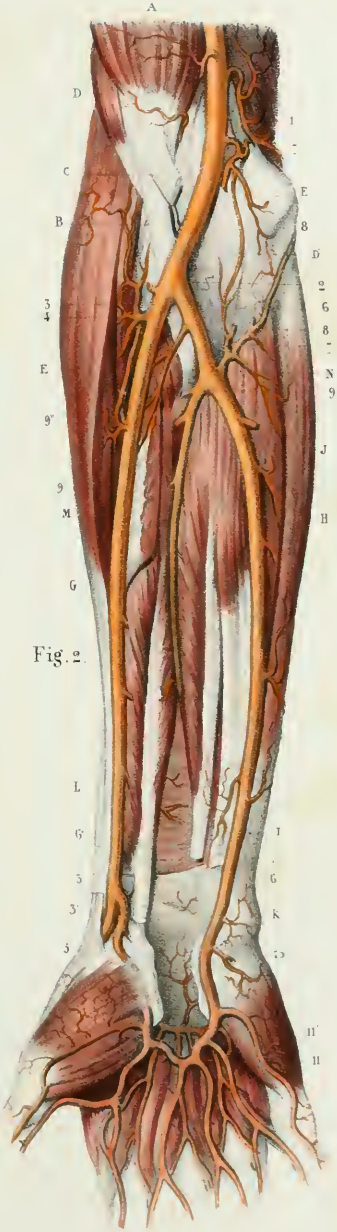
Fig. 2.

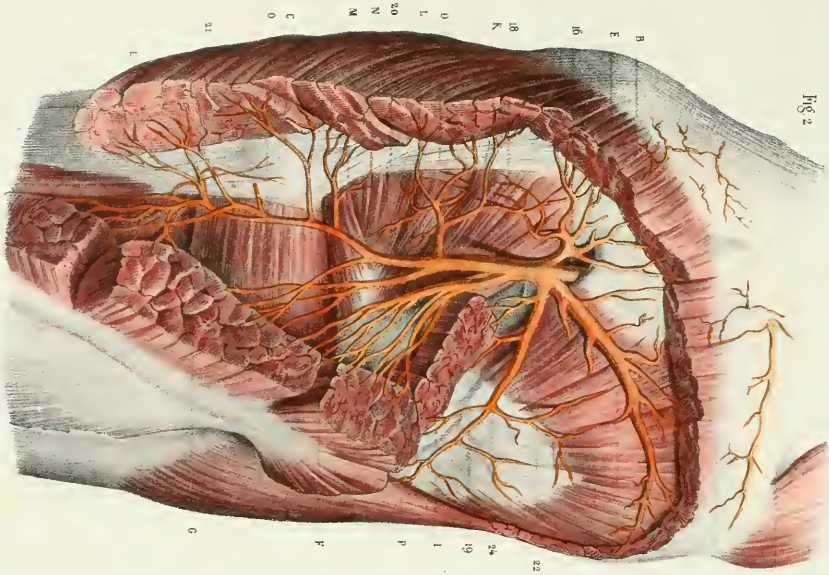

Fig. 2

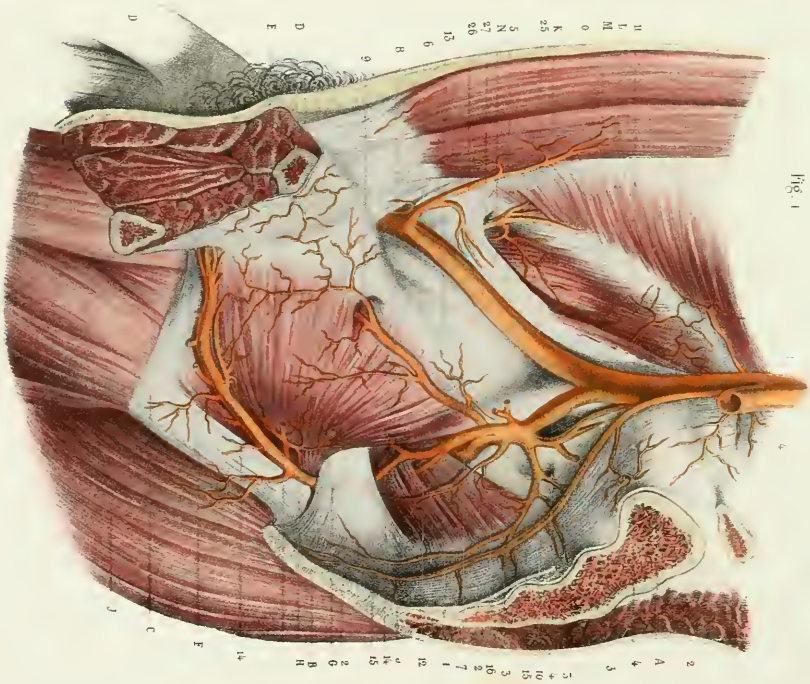

Fig. 1

Emile Beau ad naturam del

Imp Lemercier, Paris

ARTÈRES DU BASSIN.

Fig. 1. *a*, sacrum. *b*, coccyx. *c*, tubérosité de l'ischion. *d*, branche horizontale du pubis du côté gauche. *d'*, branche ascendante de l'ischion du côté gauche. *e*, symphyse pubienne. *f*, grand ligament sacro-sciatique. *g*, petit ligament sacro-sciatique. *h*, muscle obturateur interne. *i*, muscle pyramidal. *j*, muscle grand fessier. *k*, muscles droits de l'abdomen. *l*, muscle transverse de l'abdomen. *m*, muscle iliaque. *n*, aponévrose iliaque. *o*, muscle grand psoas.

Fig. 2. *a*, crête iliaque. *b*, fosse iliaque externe. *c*, tubérosité de l'ischion. *d*, grand ligament sacro-sciatique. *e-e-f-g*, muscle grand fessier, dont on a enlevé la majeure partie. *h-i*, muscle moyen fessier, enlevé en partie. *j*, muscle petit fessier. *k*, muscle pyramidal. *l-m*, muscles jumeaux. *n*, muscle obturateur interne. *o*, muscle carré fémoral. *p*, muscle du *fascia lata*.

Fig. 1. — 1, extrémité inférieure de l'aorte. 2-2-2, artère *sacrée moyenne*; elle naît de la partie postérieure de l'aorte, un peu au-dessus de sa bifurcation, descend au-devant de la cinquième vertèbre lombaire, du sacrum et du coccyx, et se termine en s'anastomosant par arcade avec les artères sacrées latérales. Dans ce trajet, l'artère sacrée moyenne fournit, au niveau de la cinquième vertèbre lombaire et de toutes les vertèbres sacrées deux ou trois petites branches latérales, 3-3-3, qui s'anastomosent avec les sacrées latérales. 4-4, *artères iliaques primitives*. Ces artères, branches de bifurcation de l'aorte, naissent au niveau de la quatrième vertèbre lombaire, descendent en s'éloignant l'une de l'autre à angle aigu, et se divisent, près de la symphyse sacro-iliaque, en deux branches qui sont les artères hypogastrique et iliaque externe. 4', *artère iliaque interne* ou hypogastrique : oblique en bas et en avant, elle s'enfonce verticalement dans le bassin, où elle se divise, après un court trajet, en plusieurs branches de calibre différent. 5, *artère ombilicale*. Cette artère, d'un volume considérable chez le fœtus, est convertie chez l'adulte en un cordon qui n'est perméable qu'au voisinage de son origine. 6, *artère obturatrice*; elle naît de l'hypogastrique un peu au-dessous de l'artère ombilicale, se dirige d'arrière en avant, appliquée sur le détroit supérieur du bassin, et s'engage dans le canal sous-pubien, pour aller se terminer à la partie supérieure de la cuisse. Avant de sortir du bassin, l'artère obturatrice fournit deux branches : une branche iliaque externe, 7, qui traverse l'aponévrose iliaque et se distribue au muscle iliaque; une branche, 8, qui s'enfonce dans l'épaisseur du muscle obturateur interne. Au moment de s'engager dans le canal sous-pubien, elle fournit une branche, 9, qui se divise en trois rameaux : le rameau supérieur s'anastomose avec une branche de l'artère épigastrique; le rameau inférieur s'anastomose avec l'artère honteuse interne; le rameau transverse s'anastomose derrière la symphyse pubienne avec l'artère obturatrice du côté opposé. 10, *artère iléo-lombaire*; elle naît de la partie postérieure de l'hypogastrique, et assez souvent de la fessière ou d'un tronc commun avec la sacrée latérale. L'artère iléo-lombaire se porte en haut et en arrière derrière le muscle psoas et se divise en deux branches, l'une ascendante et l'autre transversale. La branche ascendante remonte verticalement sous le psoas, le long des vertèbres lombaires, et se divise en plusieurs rameaux qui s'enfoncent dans l'épaisseur des muscles psoas et carré des lombes. Un de ces rameaux pénètre dans le canal vertébral par le trou de conjugaison placé entre la quatrième et la cinquième vertèbre lombaire. La branche transversale, 11, se porte en dehors sous le muscle psoas, et se distribue au muscle iliaque. 12, *artère ischiatique*; elle naît le plus souvent par un tronc commun avec la fessière ou avec la honteuse interne : sur ce sujet, le tronc, commun d'origine avec la honteuse interne, 13, est très-long, et l'artère ischiatique s'enfonce presque aussitôt dans l'épaisseur du muscle pyramidal (*voy.*, pour la disposition normale, la pl. 21). 14-14, *artère honteuse interne*. Cette artère descend verticalement au-devant du muscle pyramidal, sort du bassin par la partie inférieure de l'échancrure sciatique, entre le muscle pyramidal et l'épine sciatique, contourne cette épine d'arrière en avant, et rentre dans le bassin en passant entre les deux ligaments sacro-sciatiques; elle vient ensuite s'accoler à la face interne de la tubérosité de l'ischion, entre les muscles releveur de l'anus et obturateur interne, remonte le long de la branche ascendante de l'ischion et descendante du pubis, et sort une seconde fois du bassin, au-dessous de la symphyse pubienne, pour aller se distribuer aux organes génitaux. 15-15, *artère sacrée latérale*. Il n'y en a qu'une sur ce sujet : le plus souvent on en rencontre deux (*voyez* pl. 21) : elle naît de la fessière ou de l'iléo-lombaire. Cette artère se dirige obliquement en bas et en avant, au-devant des trous sacrés antérieurs, et se termine sur le coccyx. Dans ce trajet, elle fournit : des rameaux internes qui s'anastomosent avec la sacrée moyenne, et des rameaux postérieurs qui pénètrent dans le canal sacré par les trous de conjugaison. 16, *artère fessière*. La plus volumineuse des branches de l'hypogastrique, l'artère fessière, se dirige en arrière, et sort du bassin par la partie supérieure de l'échancrure sciatique, au-dessus du muscle pyramidal. Près de son origine, elle fournit une branche, 17, qui se perd dans le muscle pyramidal.

Fig. 2. L'artère fessière, 16, à la partie postérieure du bassin, se divise en deux branches, l'une superficielle et l'autre profonde. La branche superficielle, 18, se porte en bas et en dehors, entre le grand et le moyen fessier, et se partage en un grand nombre de rameaux, 19-20-21, qui se distribuent dans l'épaisseur de ces muscles. La branche profonde, 22, se subdivise presque aussitôt en deux branches : la branche supérieure, 23, suit le bord convexe du muscle petit fessier, et forme une arcade qui donne de nombreux rameaux aux muscles moyen et petit fessier; la branche inférieure, 24, horizontale, passe sur le muscle petit fessier, auquel elle fournit un grand nombre de rameaux, s'engage sous le muscle du *fascia lata*, et se perd sur la capsule de l'articulation coxo-fémorale, en s'anastomosant avec des rameaux de l'artère circonflexe externe.

Fig. 1. 25, artère iliaque externe. Branche externe de bifurcation de l'iliaque primitive; elle descend obliquement en dehors, le long de la partie interne du muscle psoas, jusqu'à l'arcade fémorale, où elle change de nom pour prendre celui d'artère fémorale. 26, artère épigastrique. 27, artère circonflexe iliaque.

ARTÈRES DE LA CUISSE.

Fig. 1. *a*, épine iliaque antérieure et supérieure. *b*, arcade fémorale. *c*, anneau inguinal externe. *d*, cordon des vaisseaux spermatiques. *e*, scrotum. *f*, muscle psoas-iliaque. *g*, muscle du fascia lata. *h*, extrémité supérieure du muscle couturier ; *i*, son tendon d'insertion inférieure. *j*, muscle droit antérieur, divisé ; *k*, son tendon d'insertion supérieure. *l-l*, muscle vaste externe du triceps fémoral ; *m*, muscle vaste interne. *n*, muscle pectiné ; *o*, muscle moyen adducteur. *p*, muscle grand adducteur ; *q*, canal aponévrotique du grand adducteur. *r*, muscle droit interne. *s*, ligament rotulien.

Fig. 2. *a*, épine iliaque antérieure et supérieure. *b*, symphyse pubienne. *c*, muscle grand psoas. *d*, muscle iliaque ; *e*, muscle du fascia lata, renversé en dehors. *f-f*, muscle vaste externe du triceps, renversé en dehors. *h-h-h*, muscle vaste interne. *i*, muscle pectiné. *j-j'*, muscle moyen adducteur, son extrémité supérieure et son extrémité inférieure. *k*, muscle petit adducteur. *l*, muscle grand adducteur ; *m*, canal aponévrotique du grand adducteur. *n*, muscle droit interne, divisé vers la partie moyenne de la cuisse ; *o*, son tendon d'insertion inférieure. *p*, muscle demi-membraneux. *q*, tendon rotulien du muscle droit antérieur. *r*, ligament rotulien.

Fig. 1 et 2. 1, artère iliaque externe. 2, artère épigastrique. 3, artère circonflexe iliaque. 4-5, *artère fémorale*. Cette artère, véritable continuation de l'artère iliaque externe, s'étend de l'arcade fémorale à la réunion des deux tiers supérieurs de la cuisse avec son tiers inférieur ; dans ce point, elle traverse le canal aponévrotique du muscle grand adducteur, et arrive ainsi à la partie postérieure du membre, où elle prend le nom d'artère poplitée. L'artère fémorale est obliquement dirigée de haut en bas, et de dehors en dedans, suivant une ligne qui, partant du milieu de l'espace compris entre l'épine du pubis et l'épine iliaque antérieure et supérieure, viendrait aboutir à la partie moyenne de l'espace qui sépare, en arrière, les condyles du fémur. Considérée dans ses rapports, elle est recouverte *en avant* et *en haut* par l'aponévrose fascia lata, dans l'espace triangulaire, limité en haut par l'arcade fémorale, en dehors par le muscle couturier, en dedans par le muscle moyen adducteur ; plus inférieurement, elle est recouverte par le muscle couturier qui croise sa direction. *En arrière*, elle répond au corps du pubis, dont elle est séparée par le muscle pectiné, à la tête du fémur et au muscle moyen adducteur. *En dehors*, elle répond successivement aux muscles psoas et iliaque, au muscle couturier et à la face interne du fémur, dont elle est séparée par le vaste interne. *En dedans*, elle répond au pectiné, au moyen adducteur et au couturier. 6, *artère honteuse externe supérieure* ; elle se porte transversalement en dehors dans le tissu cellulaire, et se distribue à la peau de la verge ainsi qu'au scrotum chez l'homme, et aux grandes lèvres chez la femme. 8, *artère honteuse externe inférieure* ou *sous-aponévrotique* ; très-grêle chez ce sujet, elle naissait par un tronc commun avec la sous-cutanée abdominale. 9, *artère musculaire superficielle*, ou *grande musculaire* ; cette artère provient de la fémorale au même niveau que la profonde qui la fournit quelquefois : elle se dirige obliquement en bas et en dehors, gagne la face postérieure du muscle droit antérieur, et se divise en plusieurs rameaux qui descendent dans l'épaisseur des muscles droit antérieur, vaste interne et vaste externe ; plusieurs de ces rameaux peuvent être suivis jusqu'à la rotule. Elle fournit en outre plusieurs rameaux ascendants qui se distribuent aux muscles psoas et iliaque, couturier et droit antérieur. L'artère fémorale fournit dans son trajet un grand nombre de branches sous-cutanées ou musculaires, 10-16, qui n'ont pas reçu de nom particulier. 17-18, *artère fémorale profonde*. Cette artère, d'un volume considérable, se sépare de la fémorale vers le milieu de l'espace compris entre le pubis et le petit trochanter ; elle se porte en bas et en arrière, parallèlement à l'artère fémorale, derrière laquelle elle est située, descend au-devant du muscle pectiné, en dehors du vaste interne, puis s'engage sous le muscle moyen adducteur et vient se placer à la face antérieure du muscle grand adducteur (pl. 21). 19, *artère circonflexe externe*. Cette artère naît du côté externe de la fémorale profonde ; elle naît souvent de la fémorale ou d'un tronc commun avec la musculaire superficielle. Elle se porte horizontalement en dehors sous le droit antérieur, et se divise en plusieurs rameaux qui se distribuent aux muscles psoas iliaque, petit fessier et tenseur du fascia lata. Deux ou trois rameaux contournent la base du grand trochanter en s'enfonçant dans l'épaisseur du vaste externe, et viennent s'anastomoser avec les artères ischiatique et circonflexe interne. 20-21, branches musculaires fournies par la fémorale profonde. 22, artère grande anastomotique. 23, artère articulaire supérieure interne. 24, artère articulaire inférieure interne.

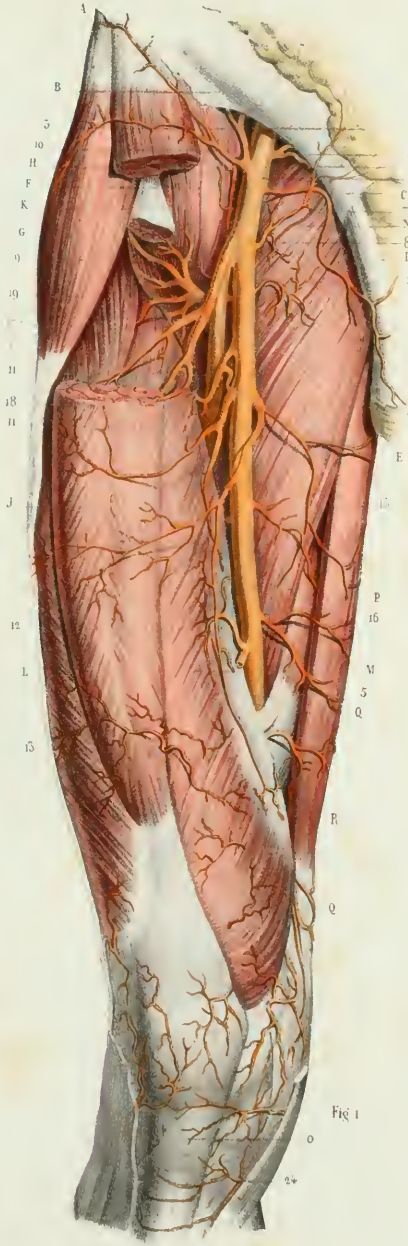

Fig 1

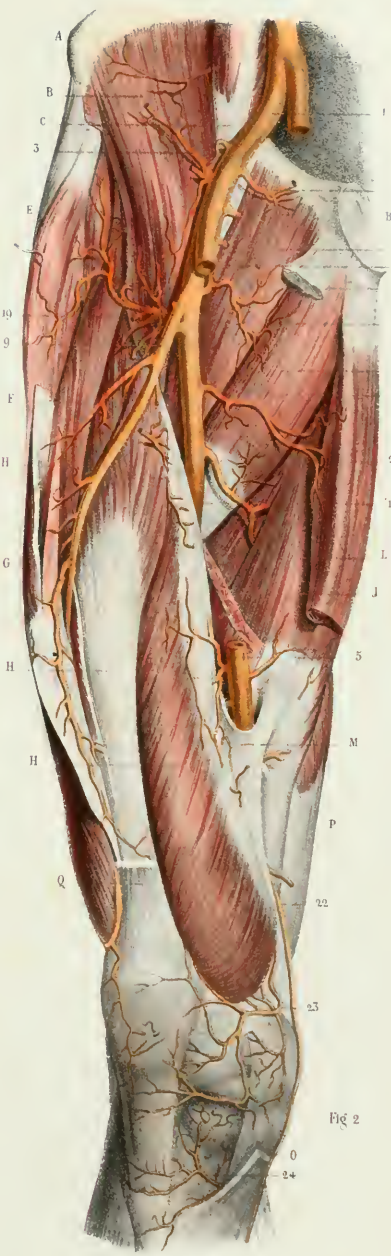

Fig 2

Emile Beau ad naturam del

Imp Lemercier Paris

Fig. 1

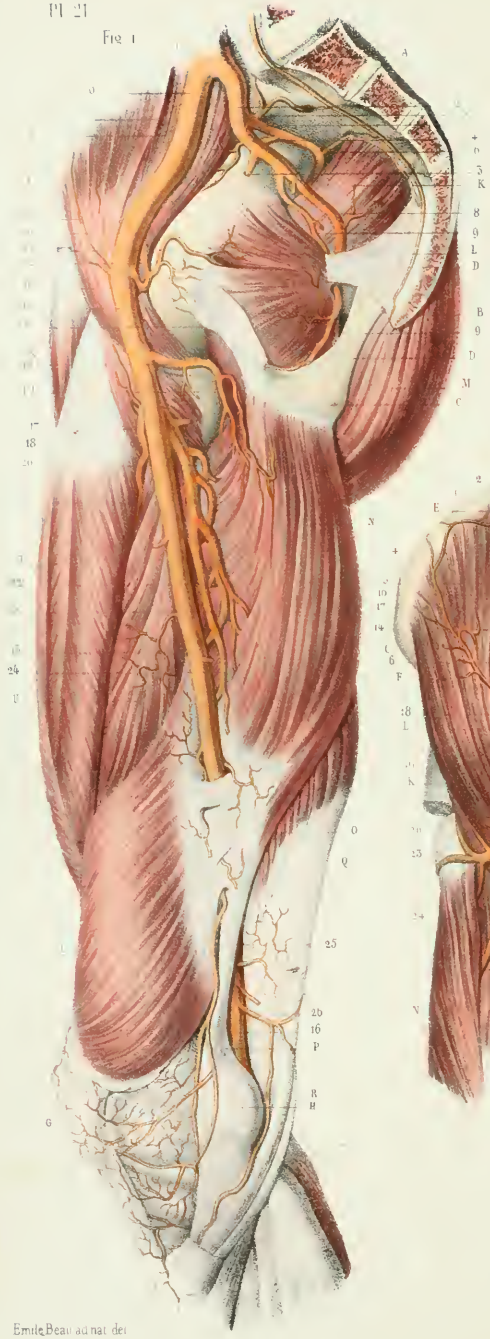

Fig. 2

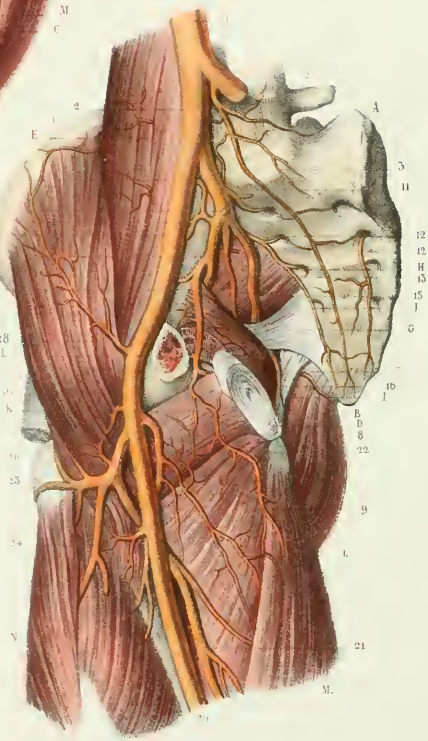

Emile Beau ad nat del

Imp. Lemercier Paris

ARTÈRES DU BASSIN ET DE LA CUISSE.

Fig. 1. *a*, sacrum. *b*, coccyx. *c*, tubérosité de l'ischion. *d*, grand ligament sacro-sciatique ; *d'*, petit ligament sacro-sciatique. *e*, symphyse pubienne. *f*, épine iliaque antérieure et supérieure. *g*, rotule. *h*, condyle interne du fémur. *i*, muscle grand psoas ; *j*, muscle iliaque. *i-j'*, insertion des muscles psoas et iliaque au petit trochanter. *k*, muscle pyramidal. *l*, muscle obturateur interne. *m*, muscle grand fessier. *n*, muscle grand adducteur. *o*, canal aponévrotique du grand adducteur. *p*, insertion du grand adducteur au condyle interne du fémur. *q*, tendon du muscle demi-membraneux. *r*, tendon du muscle demi-tendineux. *s*, muscle du fascia lata. *t*, muscle droit antérieur. *u-u*, muscle vaste interne.

1, artère iliaque primitive. 2, artère hypogastrique. 3, artère ombilicale. 4, artère ilio-lombaire. 5-6, artères sacrées latérales ; elles proviennent de la fessière. 7, artère fessière. 8, artère ischiatique ; elle naît d'un tronc commun avec la honteuse interne, descend au-devant du muscle pyramidal, et sort du bassin entre ce muscle et le petit ligament sacro-sciatique, en même temps que l'artère honteuse interne qui est située en dedans et en avant. 9-9, artère honteuse interne. 10-10, artère iliaque externe. 11, tronc commun d'origine des artères *épigastriques*, 12, et *obturatrice*, 13. Dans cette anomalie, qui est assez fréquente, l'artère obturatrice se réfléchit sur la face supérieure du pubis pour passer derrière lui et gagner l'orifice interne du canal sous-pubien. 14, artère circonflexe iliaque. 15-15, artère fémorale, obliquement dirigée de haut en bas et d'avant en arrière. 16, artère poplitée. 17, artère musculaire superficielle. 18, artère fémorale profonde, parallèle à l'artère fémorale, derrière laquelle elle est située. 19, *artère circonflexe interne ;* cette artère naît de la fémorale profonde, au niveau de son origine, et souvent de la fémorale elle-même ; elle s'enfonce presque aussitôt d'avant en arrière, entre le muscle pectiné et le tendon des muscles psoas et iliaque, contourne le col du fémur, et vient se placer à la partie postérieure du membre sous le muscle carré fémoral (*voy.* pl. 22). Au niveau du muscle pectiné, la circonflexe interne fournit plusieurs branches musculaires dont quelques-unes s'anastomosent avec l'artère obturatrice (*voyez* fig. 2). Plus profondément, elle fournit une branche articulaire qui pénètre dans l'articulation coxofémorale, en passant au-dessous du ligament qui convertit en trou l'échancrure cotyloïdienne. 20-21-22-23, *artères perforantes.* Ces artères, au nombre de trois ou quatre, traversent les aponévroses d'insertion des muscles adducteurs, auxquels elles fournissent plusieurs rameaux, et parviennent à la partie postérieure de la cuisse. 24, *branche terminale* de la fémorale profonde ; elle constitue une dernière perforante qui traverse le muscle grand adducteur. 25, *artère grande anastomotique* ; elle naît sur la limite des artères fémorale et poplitée, traverse d'arrière en avant le canal aponévrotique du grand adducteur, et se divise en plusieurs branches qui s'anastomosent avec les artères articulaires du genou. 26, artère articulaire supérieure interne ; très-grêle sur ce sujet, elle est remplacée par la grande anastomique.

Fig. 2. *a*, sacrum. *b*, coccyx. *c-c*, crête iliaque. *d*, symphyse pubienne. *d'*, section de la branche horizontale du pubis. *e*, muscle psoas ; *f*, muscle iliaque. *g*, muscle obturateur interne. *h*, muscle pyramidal. *i*, grand ligament sacro-sciatique. *j*, petit ligament sacro-sciatique. *k*, muscle obturateur externe. *l-m*, muscle grand adducteur. *n*, triceps fémoral.

1, extrémité inférieure de l'aorte. 2, artère iliaque primitive. 3, artère sacrée moyenne. 4, artère hypogastrique. 5, artère ombilicale. 6, artère obturatrice ; à son passage dans la canal sous-pubien, elle se divise en deux branches, l'une postérieure, l'autre antérieure. La branche postérieure, 7, s'enfonce entre les deux muscles obturateurs, auxquels elle fournit des rameaux, gagne la partie postérieure de la cuisse, et se termine en s'anastomosant avec l'artère ischiatique. La branche antérieure, 8-9, descend entre les muscles moyen et petit adducteur, et se divise en plusieurs rameaux qui s'anastomosent avec la circonflexe interne. 10, artère iléo-lombaire. 11, artère sacrée latérale supérieure. 12, artère sacrée latérale inférieure. 13, artère fessière. 14, artère ischiatique. 15-16, artère honteuse interne. 17, artère iliaque externe. 18, artère circonflexe iliaque. 19, artère fémorale. 20-21, artère fémorale profonde. 22, artère circonflexe interne. 23, artère circonflexe externe. 24, artère musculaire superficielle

ARTÈRES DU BASSIN ET DE LA CUISSE.

a-a, muscle grand fessier. *b*, muscle moyen fessier. *c*, muscle petit fessier. *d*, muscle pyramidal, coupé au niveau de l'échancrure sciatique. *e*, aponévrose pelvienne. *f*, muscles obturateur interne et jumeaux. *g*, tubérosité de l'ischion. *h*, grand trochanter. *i*, muscle carré fémoral, coupé près de son insertion ischiatique. *j*, muscle obturateur externe. *k*, extrémité supérieure du muscle biceps ; *l*, son extrémité inférieure. *m-m*, muscle grand adducteur. *n*, muscle droit interne. *o*, muscle couturier. *p*, tendon du muscle demi-membraneux. *q*, tendon du muscle demi-tendineux. *r*, muscle du *fascia lata*. *s-s*, muscle vaste externe. *t-t*, muscles jumeaux.

1, artère fessière ; elle sort du bassin, par la partie supérieure de l'échancrure sciatique, au-dessus du muscle pyramidal, et se divise en deux branches : l'une superficielle, 2, qui se place sous le muscle grand fessier ; l'autre profonde, 3, qui est située entre les muscles moyen et petit fessier. 4, artère ischiatique. Cette artère sort du bassin par la partie inférieure de l'échancrure sciatique, et se divise en un grand nombre de rameaux. 5-6-7, qui se distribuent dans les muscles grand fessier, pyramidal, obturateur interne, jumeaux et carré fémoral. L'artère ischiatique fournit deux branches transverses, l'une supérieure, 8, et l'autre inférieure, 9, qui s'anastomosent avec la circonflexe interne et constitue une arcade, de laquelle naissent plusieurs rameaux qui s'anastomosent sur le grand trochanter avec la circonflexe externe et la première perforante. Deux ou trois rameaux de l'artère ischiatique accompagnent le nerf sciatique jusqu'à la partie inférieure de la cuisse. 10, artère honteuse interne ; elle sort du bassin en même temps que l'artère ischiatique, qui est située en dehors et en arrière. 11, artère circonflexe interne ; elle se divise sous le muscle carré fémoral en deux branches, l'une transverse et l'autre descendante. La branche transverse, 12, se porte horizontalement en dehors, et s'anastomose derrière le col du fémur avec la branche transverse supérieure de l'artère ischiatique ; elle fournit plusieurs rameaux qui se distribuent dans la cavité digitale du grand trochanter aux muscles carré, jumeaux et obturateur interne. La branche descendante, 13, plus considérable, s'anastomose avec la branche transverse inférieure de l'artère ischiatique, et se distribue aux muscles biceps, demi-tendineux, demi-membraneux et grand adducteur. 14-15-16-17, artères perforantes. Devenues postérieures après avoir traversé les aponévroses des adducteurs à leur insertion fémorale, elles contournent le fémur et se divisent en rameaux ascendants et en rameaux descendants qui forment des anses anastomotiques dans l'épaisseur des muscles biceps, demi-tendineux, demi-membraneux et vaste externe. La première perforante, 14, est beaucoup plus considérable que les autres ; sa branche ascendante se distribue dans l'épaisseur du muscle grand fessier, et s'anastomose avec les artères ischiatique et circonflexe interne. 18-19, branches terminales de l'artère fémorale profonde ; elles se distribuent de la même manière que les artères perforantes. 20-21, branches de la fémorale profonde, qui se ramifient dans l'épaisseur du grand adducteur. 22, artère poplitée. 23, artère articulaire supérieure interne. 24-25, artères articulaires supérieures externes.

A
2
1
D
10
4
5
6
G
I
9
11
13
7
A
K
M
20
N
21
M
22
23
P
Q
T
B
E
8
F
J
12
H
R
14
S
15
16
17
18
S
9
24
T

Emile Bru

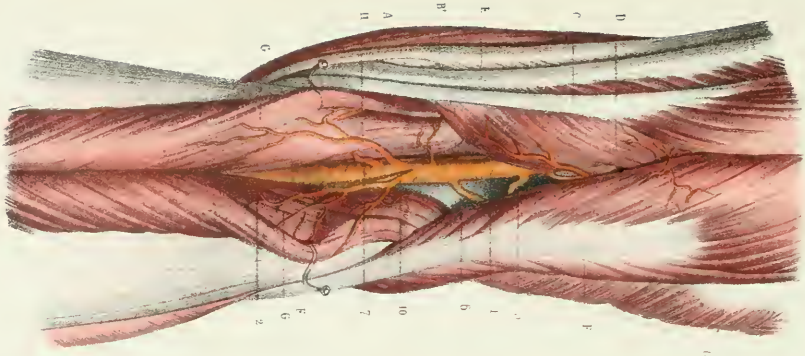

Fig. 1

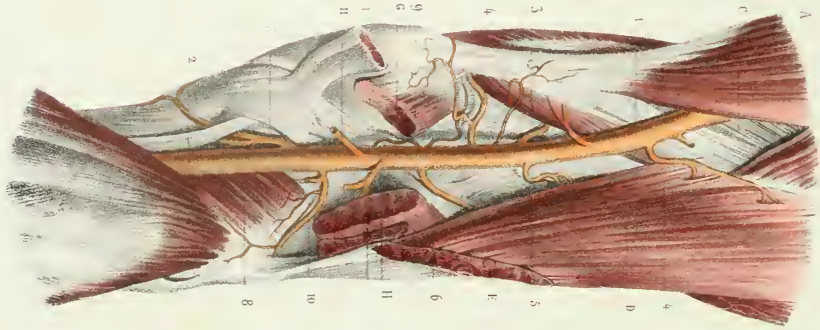

Fig. 2

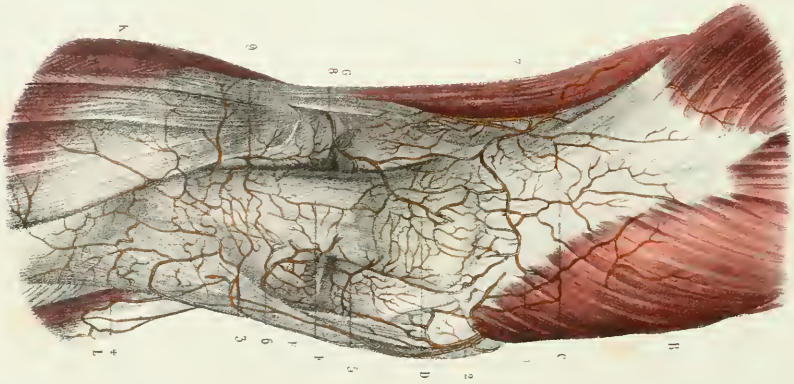

Fig. 3

Emile Beau ad nat. del. Imp. Lemercier Paris

ARTÈRES DU GENOU.

Fig. 1. *a*, muscle couturier. *b*, tendon du muscle droit interne. *c*, tendon du muscle demi-tendineux. *d*, muscle demi-membraneux ; *e*, son tendon. *f-f*, muscle biceps. *g-g*, muscles jumeaux.

Fig. 2. *a-b*, muscle grand adducteur. *c*, canal aponévrotique du grand adducteur. *d*, courte portion du muscle biceps ; *e*, sa longue portion ; *f*, son tendon d'insertion. *g-h*, extrémités supérieures des muscles jumeaux. *i*, tendon du muscle demi-membraneux. *j*, muscle poplité. *k*, muscle soléaire.

Fig. 1 et 2. 1-2, *artère poplitée*. Cette artère fait suite à l'artère fémorale, qui prend le nom de poplitée en traversant le canal aponévrotique du grand adducteur. L'artère poplitée se dirige un peu obliquement, de haut en bas et de dedans en dehors, dans le creux du jarret, et se termine au niveau du bord inférieur du muscle poplité. Considérée dans ses rapports, elle répond : *en arrière*, au demi-membraneux, à l'aponévrose fémorale, dont elle est séparée par une grande quantité de graisse, plus bas aux muscles jumeaux, plantaire grêle et soléaire ; *en avant*, elle répond au muscle grand adducteur, à la face postérieure du fémur et de l'articulation fémoro-tibiale, aux muscles poplité et jambier postérieur ; *en dedans*, elle répond au muscle demi-membraneux, au condyle interne du fémur et au muscle jumeau interne ; *en dehors*, elle répond au muscle biceps, au condyle externe du fémur et aux muscles jumeau externe, plantaire grêle et soléaire. 3, branche qui s'enfonce dans l'épaisseur du muscle vaste interne. 4, *artère articulaire supérieure interne* ; elle naît de la poplitée, immédiatement au-dessus du condyle interne du fémur qu'elle contourne horizontalement d'arrière en avant. 4', branche qui remonte dans l'épaisseur de la courte portion du biceps. 5, branche destinée à la courte portion du biceps. 6, *artère articulaire supérieure externe* ; elle naît de la poplitée, immédiatement au-dessus du condyle externe du fémur, et se dirige transversalement en dehors sous le muscle biceps. 7, *artère articulaire inférieure interne* ; elle se porte en bas et en dedans, contourne la tubérosité interne du tibia, passe sous le ligament latéral interne de l'articulation du genou sous les tendons réunis des muscles couturier, droit interne et demi-tendineux, et se réfléchit de bas en haut en décrivant une courbure à concavité supérieure. 8, *artère articulaire inférieure externe* ; elle se contourne horizontalement d'arrière en avant, au-dessous du condyle externe du fémur, passe sous le tendon du biceps, sous le ligament latéral externe de l'articulation du genou, et se divise en plusieurs rameaux. 9, *artères articulaires moyennes* ; elles pénètrent d'arrière en avant dans l'articulation fémoro-tibiale, et se distribuent aux ligaments croisés, au tissu adipeux, à la synoviale et aux condyles du fémur. 10-11, artères jumelles ; elles vont se distribuer dans l'épaisseur des muscles jumeaux.

Fig. 3. *a-b*, triceps fémoral ; *c*, son tendon. *d*, rotule. *e*, ligament rotulien. *f*, tendons réunis des muscles couturier, droit interne et demi-tendineux. *g*, tendon du muscle biceps. *h*, muscle jambier antérieur. *i*, muscle extenseur commun des orteils. *j*, muscle long péronier latéral. *k*, muscles jumeaux.

1-2-3-4, branches de l'artère grande anastomotique, qui descend au-devant du muscle couturier en se divisant en un grand nombre de rameaux. 5, artère articulaire supérieure interne. 6, artère articulaire inférieure interne. 7, artère articulaire supérieure externe. 8, artère articulaire inférieure externe. 9, *artère récurrente tibiale antérieure*. Toutes ces artères s'anastomosent entre elles au-devant de l'articulation du genou, et forment un réseau artériel duquel partent de nombreux rameaux qui vont se distribuer à la rotule, à la capsule synoviale et aux condyles du fémur.

ARTÈRES DE LA JAMBE.

Fig. 1. *a-b*, tendon des muscles jumeaux. *c*, tendon du muscle demi-membraneux. *d*, tendon du muscle biceps. *e*, articulation tibio-fémorale. *f*, muscle poplité. *g-g*, muscle jambier postérieur; *h*, son tendon. *i*, muscle long fléchisseur commun des orteils; *i'*, son tendon. *j*, ligament annulaire postérieur. *k*, extrémité supérieure du muscle long fléchisseur du gros orteil; *k'*, son extrémité inférieure; *l*, son tendon. *m-n*, muscle long péronier latéral. *o*, tête du péroné. *p*, extrémité inférieure du tibia. *q*, malléole interne. *r*, malléole externe. *s*, calcanéum. *t*, tendon d'Achille.

1-1, artère poplitée; elle se divise, au-dessous du muscle poplité, en deux branches: l'une antérieure, 2, c'est la *tibiale antérieure*; l'autre postérieure, 3, c'est le tronc *tibio-péronier*, qui se subdivise bientôt en *artère tibiale postérieure* et en *artère péronière*. L'artère tibiale antérieure, 2, immédiatement après son origine, se porte horizontalement en avant, et traverse le ligament interosseux pour venir se placer à la partie antérieure de la jambe (*voyez* pl. 25). 3, artère péronière. Branche externe de bifurcation du tronc tibio-péronier, l'artère péronière, 4-4, se porte d'abord un peu obliquement en dehors, puis descend verticalement le long de la face postérieure du péroné, recouverte par les muscles soléaire et long fléchisseur du gros orteil, appliquée sur le muscle jambier postérieur qu'elle abandonne vers la partie inférieure de la jambe pour s'appliquer sur le ligament interosseux. Elle fournit, dans ce trajet, des rameaux externes assez volumineux, 5-6-7, qui se perdent dans les muscles soléaire, long fléchisseur du gros orteil et péroniers latéraux. Vers la partie inférieure de la jambe, l'artère péronière se divise en deux branches, l'une antérieure et l'autre postérieure. La branche antérieure, nommée *péronière antérieure*, 8, s'anastomose avec une branche fournie par la tibiale postérieure, traverse la partie inférieure du ligament interosseux, et vient s'anastomoser avec l'artère malléolaire externe. La branche postérieure, 9-9, continue le trajet primitif de l'artère, descend derrière la malléole externe, et se divise sur la face externe du calcanéum en un grand nombre de rameaux, qui se distribuent aux téguments et aux muscles de la plante du pied. Elle fournit en dedans un rameau transversal, 10, qui s'anastomose avec la tibiale postérieure. 11-12, *artère tibiale postérieure*; elle se dirige un peu obliquement en dedans, descend ensuite verticalement, entre les deux couches des muscles postérieurs de la jambe, jusque sous la voûte du calcanéum, où elle se divise en deux branches. L'artère tibiale postérieure répond: *en avant*, au muscle jambier postérieur, plus bas au fléchisseur commun des orteils, plus bas au bord postérieur de la malléole interne, dont la séparent les tendons des muscles fléchisseur commun des orteils et jambier postérieur; *en arrière*, recouverte dans ses deux tiers supérieurs par les muscles jumeaux et soléaires, dans son tiers inférieur, elle longe le côté interne du tendon d'Achille qui la recouvre un peu; derrière la malléole, elle n'est recouverte que par l'aponévrose et la peau.

Fig. 2. *a*, rotule. *b*, tibia. *c*, malléole interne. *d*, calcanéum. *e*, muscle vaste interne du triceps. *f*, muscle couturier. *g*, muscle demi-membraneux. *h*, muscle demi-tendineux. *i*, muscle droit interne. *j*, muscles jumeaux. *k*, muscle soléaire. *l*, tendon d'Achille. *m*, muscle long fléchisseur propre du gros orteil; *m'*, son tendon. *n*, muscle long fléchisseur commun des orteils; *n'*, son tendon. *o*, tendon du muscle jambier postérieur. *p*, tendon du muscle jambier antérieur. *q*, tendons extenseurs des orteils. *r*, muscle court adducteur du gros orteil.

1-1, artère tibiale postérieure. Recouverte dans ses deux tiers supérieurs par les muscles jumeaux et soléaires, la tibiale postérieure, dans son tiers inférieur, devient libre, et n'est recouverte que par la peau et l'aponévrose jambière. Elle est située, au niveau de la malléole interne, derrière le tendon du muscle long fléchisseur commun des orteils, au-devant du tendon du long fléchisseur propre du gros orteil, qu'elle croise bientôt pour venir se placer sous la voûte du calcanéum. Dans son trajet, la tibiale postérieure fournit: des *rameaux postérieurs*, 2-3-4, qui se distribuent aux muscles jumeaux, soléaire et long fléchisseur propre du gros orteil; des *rameaux calcanéens*, 5-6-7-8, qui se distribuent au tissu graisseux et à la peau du talon; des *rameaux antérieurs*, 9-10-11-12, qui se distribuent aux muscles jambier postérieur et long fléchisseur commun des orteils, et au périoste qui revêt la face interne du tibia. 13, *artère sus-tarsienne interne*. 14, *artère grande anastomotique*; elle se divise au niveau du condyle interne du fémur: en *rameaux antérieurs*, 15-16-17, qui vont se distribuer à l'articulation du genou, et s'anastomosent largement avec les artères articulaires; en *rameau descendant*, 18-19, qui continue le trajet primitif de l'artère, et vient s'anastomoser avec un rameau de la tibiale postérieure.

Fig 1

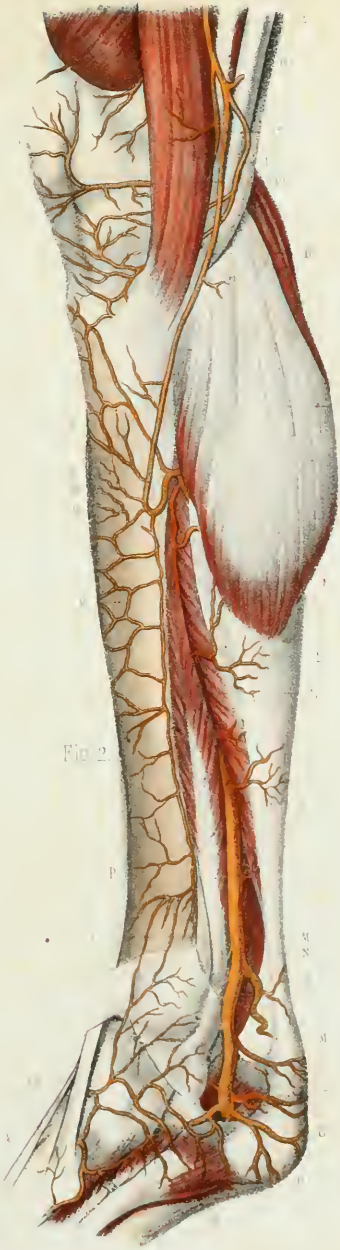
Fig 2

Fig. 1

Fig. 3.

Fig. 2

Emile Beau ad.

Imp. Lemercier Paris

ARTÈRES DE LA JAMBE ET DU PIED.

Fig. 1. *a*, rotule. *b*, ligament rotulien. *c-c*, tibia. *d*, malléole interne. *d'*, ligament annulaire. *e*, malléole externe. *f*, ligament interosseux. *g-g*, tendon du muscle jambier antérieur. *h*, extrémité supérieure du muscle extenseur propre du gros orteil; *i*, son tendon. *j-k*, muscle extenseur commun des orteils; *l*, ses tendons. *m*, muscle long péronier latéral; *n*, son tendon. *o*, muscle jumeau externe. *p*, muscle jumeau interne. *q*, muscle soléaire.

1-1, *artère tibiale antérieure*. Cette artère, après avoir traversé le jambier postérieur et le ligament interosseux, se place à la partie antérieure de la jambe, et descend verticalement en suivant la ligne celluleuse qui sépare le jambier antérieur de l'extenseur commun des orteils et de l'extenseur propre du gros orteil; parvenue au quart inférieur de la jambe, elle se dirige un peu obliquement de dehors en dedans, s'engage sous le ligament annulaire du tarse, et prend le nom d'*artère pédieuse*, 2. Considérée dans ses rapports, elle répond, *en arrière*, au ligament interosseux dans ses trois quarts supérieurs, et au tibia dans son quart inférieur. *En avant*, elle est recouverte successivement par les muscles jambier antérieur, extenseur commun des orteils et extenseur propre du gros orteil. *En dedans*, elle répond au jambier antérieur du tibia, puis au tendon de l'extenseur propre du gros orteil. *En dehors*, elle répond à l'extenseur commun des orteils et à l'extenseur propre du gros orteil. 3, *artère récurrente tibiale postérieure*. Cette branche, née de la tibiale antérieure au moment où elle traverse le ligament interosseux, remonte obliquement dans l'épaisseur du muscle jambier antérieur, et se divise en plusieurs rameaux qui vont s'anastomoser avec les artères articulaires du genou. Dans son trajet, l'artère tibiale antérieure fournit un grand nombre de rameaux qui se distribuent aux muscles extenseur commun des orteils, extenseur propre du gros orteil, jambier antérieur et au périoste qui revêt la face externe du tibia. 4, artère articulaire inférieure externe. 5, artère articulaire supérieure externe. 6, artère articulaire inférieure interne. 7, artère articulaire supérieure interne.

Fig. 2. *a*, tibia. *b*, malléole interne. *c*, malléole externe. *d*, muscle jambier antérieur; *d'*, son tendon. *e*, extrémité supérieure du muscle extenseur propre du gros orteil; *f*, son tendon. *g*, muscle extenseur commun des orteils. *h*, tendon du long péronier latéral. *i*, muscle pédieux. *k*, tendons extenseurs des orteils.

Fig. 3. *a*, malléole interne. *b*, malléole externe. *c*, tendon du muscle jambier antérieur. *d*, muscle extenseur propre du gros orteil. *e*, muscle extenseur commun des orteils. *f*, ligament annulaire antérieur.

Fig. 2-3, 1-1, artère tibiale antérieure. 2, *artère malléolaire interne*; elle se porte transversalement en dedans, derrière le tendon du jambier antérieur, et se divise en plusieurs rameaux qui s'anastomosent avec ceux de la tibiale postérieure. 3, *artère malléolaire externe*; elle se porte en dehors, derrière les tendons des muscles extenseur commun des orteils et péronier antérieur, et s'anastomosent avec l'artère péronière antérieure. 4, *artère péronière antérieure*; branche de la tibiale postérieure; elle traverse la partie inférieure du ligament interosseux, descend sur l'extrémité inférieure du tibia et vient s'anastomoser avec l'artère malléolaire externe. 5-5, *artère pédieuse*; continuation de la tibiale antérieure, elle se dirige obliquement de dehors en dedans et d'arrière en avant, sur la face dorsale du pied jusqu'à l'extrémité du premier espace interosseux qu'elle traverse, pour aller s'anastomoser avec l'arcade plantaire. Dans ce trajet, l'artère pédieuse est située en dehors du tendon de l'extenseur propre du gros orteil, et en dedans du premier faisceau du muscle pédieux qui la recouvre un peu par son bord interne. 6, *artère tarsienne interne*; elle se porte obliquement en avant et en dedans, jusqu'à l'extrémité postérieure du premier métatarsien, et s'anastomose avec la plantaire interne. 7, *artère dorsale du tarse, artère tarsienne externe*; elle se porte obliquement en bas et en dehors, sous le muscle pédieux, et se divise en plusieurs rameaux qui s'anastomosent, les uns avec la dorsale du métatarse, les autres avec la péronière antérieure et avec l'artère plantaire externe. 8, artère dorsale du métacarpe. Dirigée en avant et en dehors, sous le muscle pédieux, elle forme une arcade, 9, dont la concavité est tournée en arrière; de cette arcade partent les *artères interosseuses dorsales*, 10-11-12, qui longent la face dorsale des trois derniers espaces interosseux, et se divisent, au niveau des articulations métatarso-phalangiennes, en deux petites branches qui suivent les bords correspondants des orteils. Les artères interosseuses dorsales reçoivent une *perforante postérieure* au niveau de l'extrémité postérieure des métatarsiens, et une *perforante antérieure*, 13-14-15, au niveau des articulations métatarso-phalangiennes. L'interosseuse dorsale du premier espace, 16, est formée par la pédieuse; elle reçoit, 17', une perforante antérieure.

ARTÈRES DU PIED.

Fig. 1. *a*, muscle adducteur du gros orteil; *b*, son tendon. *c-d*, muscle abducteur du petit orteil; *e*, son tendon. *f*, muscle court fléchisseur commun des orteils. *g*, tendon du long fléchisseur du gros orteil. *h*, tendon du court fléchisseur commun des orteils. *i-j*, les orteils.

Fig. 2. *a*, tendon du muscle jambier postérieur. *b-b*, tendon du muscle long fléchisseur commun des orteils. *c*, muscles lombricaux. *d-d*, tendon du muscle long fléchisseur du gros orteil. *e*, tendon du muscle long péronier latéral. *f-g*, muscle accessoire du long fléchisseur commun. *h*, ligament calcanéo-cuboïdien. *i*, muscle adducteur du gros orteil. *j-k*, les orteils. *l*, le calcanéum.

Fig. 3. *a*, ligament calcanéo-cuboïdien. *b*, tendon du muscle long péronier latéral. *c*, tendon du muscle jambier postérieur. *c'*, expansion du tendon du jambier postérieur. *d*, muscles interosseux. *e*, premier métatarsien. *f-g*, les orteils. *h*, tendons fléchisseurs des orteils. *i*, calcanéum.

Fig. 1-2-3. 1, artère tibiale postérieure. 2, branche calcanéenne interne. La tibiale postérieure, sous la voûte du calcanéum, se partage en deux branches : la *plantaire interne* et la *plantaire externe*. La plantaire interne, 3, beaucoup plus petite que la plantaire externe, se divise en deux branches : l'une interne, 4-4, qui se porte horizontalement, d'arrière en avant, entre l'adducteur du gros orteil et les tendons du long fléchisseur commun, et vient s'anastomoser avec la collatérale interne du gros orteil qu'elle fournit quelquefois; l'autre externe, 5-5', qui s'anastomose avec une branche de la plantaire externe, et constitue, au-devant de la portion charnue du court fléchisseur commun, une arcade plantaire superficielle, 6-6, de laquelle partent des rameaux, 7-8-9-10, qui s'anastomosent avec les collatérales formées par l'arcade plantaire profonde. L'artère plantaire interne fournit plusieurs rameaux ascendants, 11-12, qui s'enfoncent sous les muscles court adducteur et court fléchisseur du gros orteil, se distribuent aux articulations du tarse, et s'anastomosent avec la sus-tarsienne interne. Elle envoie de nombreux rameaux, 13-14, aux muscles de la région plantaire interne. 15-15', *artère plantaire externe*. Véritable continuation de l'artère tibiale postérieure, elle se porte d'abord obliquement en bas et en dehors entre les muscles court fléchisseur commun et accessoire du long fléchisseur commun des orteils, puis directement en avant entre les muscles court fléchisseur commun et abducteur du petit orteil; parvenue au niveau de l'extrémité postérieure du cinquième métatarsien, elle se recourbe de dehors en dedans, gagne le premier espace interosseux, où elle s'anastomose avec la pédieuse, 15", et forme ainsi l'*arcade plantaire profonde*. Dans son trajet, l'artère plantaire externe fournit : une *branche calcanéenne inférieure*, 16, qui se porte transversalement en dehors, au-dessus du court fléchisseur commun des orteils; des branches musculaires, 17-18, qui se distribuent aux muscles de la région plantaire externe. Les branches qui naissent de l'arcade plantaire sont distinguées en supérieures et en antérieures : les branches supérieures, *artères perforantes postérieures*, au nombre de trois, traversent verticalement les espaces interosseux et s'anastomosent sur le dos du pied avec les rameaux interosseux, de l'artère du métatarse. Les branches antérieures sont au nombre de cinq : la première, 19, constitue la collatérale du petit doigt; elle s'anastomose par un petit rameau, 20, avec la deuxième; les deuxième, troisième et quatrième, 21-22-24, suivent les trois derniers espaces interosseux, fournissent au niveau des articulations métatarso-phalangiennes, un *rameau perforant antérieur*, qui s'anastomose avec les interosseuses dorsales, et se divisent en deux branches qui constituent les collatérales interne et externe des orteils correspondants. La deuxième branche communique avec la troisième par un petit rameau, 23. La première branche, très-volumineuse, 24', naît dans le point où la pédieuse se continue avec l'arcade plantaire, et se divise en deux branches : l'une externe, 25, qui se divise en collatérale externe du gros orteil et en collatérale interne du second orteil; l'autre interne, 26, qui constitue la collatérale interne du gros orteil. Toutes ces artères collatérales se comportent comme celles de la main; elles s'anastomosent en arcade, 27-28-29, au niveau de la partie moyenne de la dernière phalange.

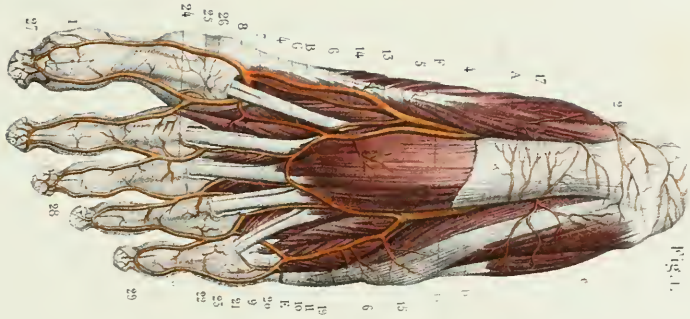

Fig. 1.

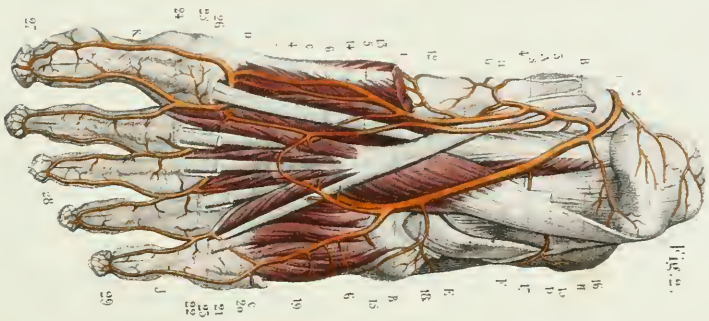

Fig. 2.

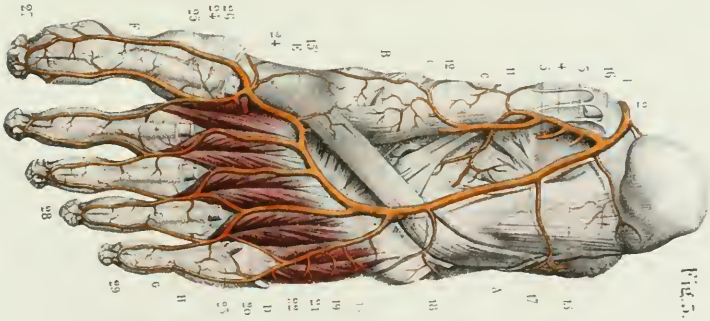

Fig. 3.

Emile Beau ad naturam del.

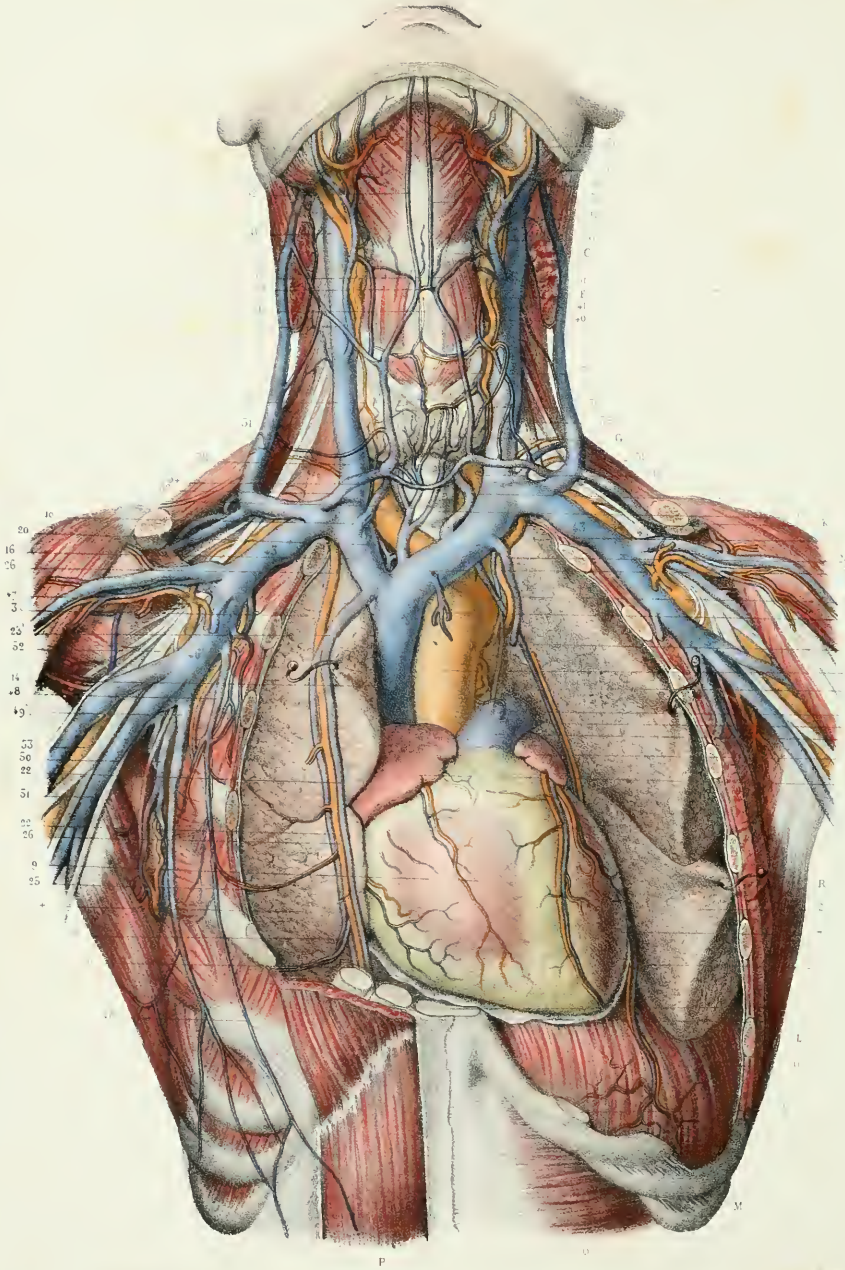

Em le Be[illegible]

Offa [illegible] Art[illegible]

VEINE CAVE SUPÉRIEURE.

a, angle de la mâchoire. *b*, muscle mylo-hyoïdien. *c*, os hyoïde. *d*, cartilage thyroïde. *e*, muscle thyro-hyoïdien. *f*, muscle crico-thyroïdien. *g*, corps thyroïde. *h*, trachée-artère. *i*, muscle sterno-cléido-mastoïdien, divisé au niveau de l'os hyoïde. *j*, muscle trapèze. *k*, extrémité externe de la clavicule. *l-l*, les huit premières côtes. *m-m*, cartilages costaux. *n*, appendice xiphoïde. *o*, diaphragme. *p*, muscle droit de l'abdomen. *q*, muscle transverse.

1-2-3-4, les poumons, légèrement renversés en dehors pour laisser voir le cœur et l'origine des gros vaisseaux. 5-6, péricarde, dont la plus grande partie a été enlevée. 7, ventricule gauche du cœur ; 8, oreillette gauche. 9, ventricule droit du cœur ; 10, oreillette droite. 11, artère pulmonaire. 12, canal artériel, divisé. 13, artère aorte. 14, veine *cave supérieure* ou *descendante*, formée par la réunion des deux troncs veineux brachio-céphaliques. La veine cave supérieure commence au niveau du cartilage de la première côte; de là, elle descend verticalement en décrivant une légère courbure dont la convexité est à droite, pénètre dans le péricarde, et vient s'ouvrir à la partie supérieure de l'oreillette droite, derrière son appendice. La veine cave supérieure répond : *à droite*, au poumon droit, dont elle est séparée par la lame droite du médiastin ; *à gauche*, à la crosse de l'aorte ; *en avant*, au thymus et au tissu cellulaire du médiastin ; *en arrière*, à la trachée-artère, à la branche droite de l'artère pulmonaire et à la veine pulmonaire droite supérieure. 15-16, *troncs veineux brachio-céphaliques, veines innominées*. Les veines innominées sont formées par la réunion de la veine jugulaire interne et de la veine sous-clavière. La veine innominée gauche, 15, beaucoup plus longue que celle du côté droit, se porte un peu obliquement, de haut en bas et de gauche à droite, au-devant de la crosse de l'aorte et des trois artères qui en émanent; elle répond, *en avant*, au bord supérieur du sternum, à l'extrémité interne de la clavicule et à l'articulation sterno-claviculaire. La veine innominée droite, 16, est presque verticale, un peu oblique de haut en bas et de droite à gauche. 17, artère innominée. 18, artère carotide primitive gauche. 19-20-21, *veines thyroïdiennes inférieures*. Nées des plexus veineux thyroïdiens, elles descendent entre la trachée et les muscles de la région sous-hyoïdienne pour aller s'ouvrir dans les veines innominées. Les veines thyroïdiennes inférieures reçoivent les veines trachéales et laryngiennes inférieures. 22-22, *veines mammaires internes*; au nombre de deux, elles côtoient l'artère du même nom, et se réunissent en un seul tronc, 23, qui vient s'ouvrir, à droite, dans l'angle de réunion des deux veines innominées, à gauche, 24, dans la veine innominée gauche. Les veines mammaires internes s'anastomosent, 25-25, avec les veines mammaires externes. 26-26, artère mammaire interne droite. 27, artère mammaire interne gauche. 28, tronc commun des *veines médiastines, thymiques* et *péricardiques*. 29-29, *veine diaphragmatique supérieure*. 30, artère diaphragmatique supérieure. 31, *veine jugulaire externe*. Arrivée à la clavicule, elle s'infléchit d'arrière en avant, et vient s'ouvrir dans la veine sous-clavière, en dehors de la veine jugulaire interne, au niveau de la veine jugulaire antérieure, et souvent par un tronc commun avec cette dernière. 32-32-32-32, *veine jugulaire antérieure*. Cette veine, supplémentaire de la veine jugulaire externe, se porte verticalement en bas, de chaque côté de la ligne médiane; parvenue au bord supérieur du sternum, elle se porte horizontalement en dehors, derrière le muscle sterno-cléido-mastoïdien, et vient s'ouvrir dans la veine sous-clavière en dedans de la veine jugulaire externe. Les veines jugulaires antérieures communiquent entre elles par deux branches transversales : l'une d'elles, 33, répond à la membrane thyro-hyoïdienne; l'autre, 34, longe le bord supérieur du sternum. Elles communiquent par plusieurs branches, 35-36-37, avec les veines jugulaire externe, thyroïdienne supérieure et faciale. 38-38, *veine jugulaire interne*. Cette veine, d'un volume considérable, descend perpendiculairement sur la partie antérieure et latérale du cou, en dehors de l'artère carotide primitive et du nerf pneumo-gastrique ; parvenue derrière l'extrémité interne de la clavicule, elle se réunit à la veine sous-clavière pour constituer la veine innominée. 39, *veine faciale*. 40, *veine thyroïdienne supérieure*. 41, artère thyroïdienne supérieure. 42, artère faciale. 43, *veine sous-clavière*. 44, artère sous-clavière. 45, plexus brachial. 46, *veine axillaire*. 47, *veine céphalique*. 48-49, *veines mammaires externes*. 50, *veine scapulaire inférieure*. 51, *veine basilique*. 52, nerf médian. 53, artère axillaire.

VEINES DU COU ET DE L'AISSELLE.

a, angle de la mâchoire inférieure. *b*, glande parotide. *c*, glande sous-maxillaire. *d-e*, muscle digastrique. *f*, os hyoïde. *g*, muscle sterno-hyoïdien. *h*, muscle scapulo-hyoïdien. *i*, muscle sterno-cléido-mastoïdien gauche, divisé vers la partie moyenne du cou. *i'*, muscle sterno-cléido-mastoïdien droit. *j*, muscle trapèze. *k*, muscle splénius. *l*, muscle angulaire de l'omoplate. *m*, muscle scalène antérieur. *n*, muscle scalène postérieur. *o*, muscle grand dentelé. *p*, extrémité interne de la clavicule. *q*, extrémité externe de la clavicule. *r*, muscle sous-clavier. *s-t*, muscle grand pectoral, divisé. *u*, muscle petit pectoral. *v*, muscle deltoïde. *x*, muscle coraco-brachial. *y*, muscle grand dorsal. *z*, muscle grand dentelé.

1-2-3, *veine jugulaire externe*. Ordinairement unique, la veine jugulaire externe est quelquefois double; dans ce cas, les branches d'origine, 1-2, se réunissent, vers la partie moyenne du cou, en un tronc, 3, qui vient s'aboucher dans la veine sous-clavière, immédiatement en dehors de la veine jugulaire interne. La veine jugulaire externe est recouverte dans toute son étendue par le muscle peaucier; elle répond, par sa face profonde, au muscle sterno-cléido-mastoïdien, qu'elle croise très-obliquement. Dans le triangle sus-claviculaire, elle répond au muscle scapulo hyoïdien, au muscle scalène antérieur et au plexus brachial. La veine jugulaire externe reçoit *en haut*, 4, une branche de communication avec la veine jugulaire interne ; elle s'anastomose, *en avant*, 5-6, avec la veine jugulaire antérieure ; *en arrière*, 7-8, avec les veines occipitale superficielle et scapulaire postérieure. 9-9, *veine jugulaire antérieure*. Elle se porte verticalement en bas, au-devant des muscles de la région sous-hyoïdienne ; parvenue au niveau de l'extrémité interne de la clavicule, elle se recourbe en dehors, derrière le muscle sterno-cléido-mastoïdien, et vient se jeter dans la veine sous-clavière au-devant de la veine jugulaire interne. 10, artère carotide externe. 11, artère carotide primitive. 12, *veine jugulair interne*. La veine jugulaire interne est recouverte dans presque toute son étendue par le muscle sterno-cléido-mastoïdien ; elle le déborde un peu en dehors, au niveau de la clavicule. Dans son trajet, elle affecte les mêmes rapports que l'artère carotide primitive, qui est située sur son côté interne. Le nerf pneumo-gastrique est situé en arrière de la veine jugulaire interne et de l'artère carotide primitive, entre l'artère et la veine. 13, *veine sous-clavière* ; elle s'étend depuis la veine innominée jusqu'à la clavicule. La veine sous-clavière répond : *en avant*, à la clavicule et au muscle sous-clavier; *en arrière*, à l'artère sous-clavière, dont elle est séparée par le muscle scalène antérieur; *en bas*, à la plèvre et à la première côte. 14-15, *veines scapulaires supérieures*. 16, plexus brachial. 17, artère sous-clavière. 18, artère scapulaire supérieure; 19, sa branche trapézienne ; 20, sa branche scapulaire proprement dite. 21-22, *veine axillaire*. D'abord située en dedans de l'artère axillaire, à laquelle elle est accolée, la veine axillaire vient ensuite se placer en dedans et en avant de cette artère, dont elle est séparée par les deux racines du nerf médian, par le nerf brachial cutané interne, et par le nerf cubital. 23, *veine thoracique antérieure*. 24, *veine céphalique*; logée dans le sillon de séparation des muscles deltoïde et grand pectoral, elle passe sur le sommet de l'apophyse coracoïde pour aller se jeter dans la veine axillaire, immédiatement au-dessous de la clavicule. 25-26', *veines mammaires externes*. 26, *veine scapulaire inférieure*. 27-28, artère axillaire. 29, artère thoracique antérieure. 30, artère acromiale.

Emile Beau ad naturam del

Ostic litho Artus

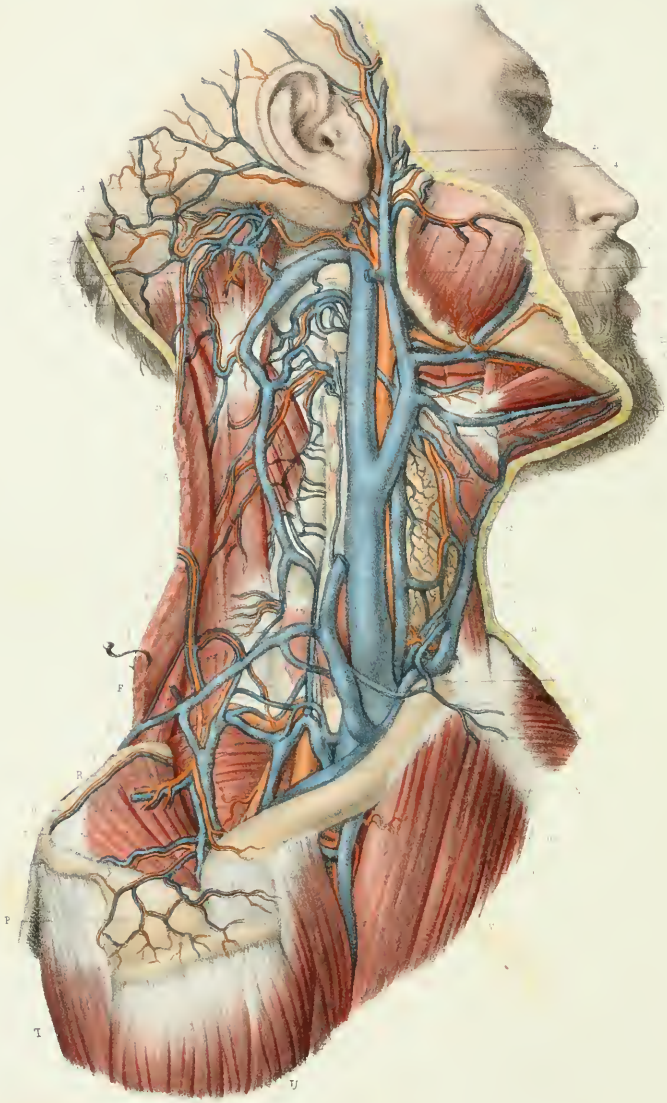

Emile Beau

VEINES DU COU.

a, apophyse mastoïde. *b*, muscle masséter. *c*, os maxillaire inférieur. *d*, apophyse transverse de l'atlas. *e*, apophyse transverse de la septième vertèbre cervicale. *f*, extrémité postérieure de la première côte. *g,g*, muscle trapèze, coupé et renversé en dehors. *h*, muscle petit droit postérieur de la tête. *i*, muscle transversaire épineux. *j*, faisceau antérieur du muscle digastrique. *k*, muscle thyro-hyoïdien. *l*, corps thyroïde. *m*, muscle sterno-cléido-mastoïdien du côté gauche. *n*, clavicule. *o*, articulation acromio-claviculaire. *p*, apophyse acromion. *q*, muscle scalène antérieur. *r*, muscle grand dentelé. *s*, muscle sur-épineux. *t*, *u*, muscle deltoïde. *v*, muscle grand pectoral.

1, *veine sous-clavière*. 2, artère sous-clavière. 3, *veine jugulaire antérieure* ; elle communique par un rameau transversal, 4, avec la jugulaire externe. 5, *veine jugulaire externe;* elle reçoit, 6, les *veines scapulaires postérieures*, et, 7, les *veines scapulaires supérieures*. 8, artère scapulaire postérieure. 9, artère scapulaire supérieure. 10, *veine céphalique*. 11,11, *veine jugulaire interne*; elle commence au trou déchiré postérieur, et vient s'ouvrir dans le tronc veineux brachio-céphalique. La veine jugulaire interne descend verticalement le long de la partie antérieure et latérale du cou, *derrière* le muscle sterno-cléido-mastoïdien, le muscle omo-hyoïdien et la branche cervicale du nerf grand hypoglosse, *au-devant* de la colonne vertébrale, du muscle droit antérieur et du muscle scalène antérieur, *en dehors* de l'artère carotide primitive qui lui est accolée, mais qui s'en éloigne inférieurement pour se porter de dehors en dedans vers la crosse de l'aorte. Le nerf pneumo-gastrique est situé en arrière de l'artère carotide primitive et de la veine jugulaire interne, entre l'artère et la veine. Sur ce sujet, 12, les veines occipitales, 13, les veines auriculaires postérieures, 14, les veines temporales et, 15, la veine faciale qui constituent habituellement les branches d'origine de la jugulaire externe, se réunissent en un tronc commun, 16, qui vient s'unir à la jugulaire interne ; en sorte que la veine jugulaire interne représente ici exactement l'artère carotide primitive, et sa division en carotide externe et en carotide interne. 17, branche d'origine de la jugulaire externe. 18, 19, branches de communication entre les veines jugulaires interne et antérieure. 20, artère carotide primitive. 21, artère carotide externe. 22, artère faciale. 23, artère occipitale. 24, artère auriculaire postérieure. 25, artère temporale. 26, *veine jugulaire postérieure*. Elle naît, 27, entre l'occipital et l'atlas, et se dirige obliquement en bas et en dedans, entre les muscles, complexus et transversaire épineux. Parvenue à la partie inférieure de la région cervicale, elle se divise en deux branches, 28, qui embrassent l'apophyse transverse de la septième vertèbre cervicale, et vont s'ouvrir dans le tronc veineux brachio-céphalique, derrière la veine vertébrale. La veine jugulaire postérieure s'anastomose supérieurement, 29, avec les veines occipitales, mastoïdiennes, jugulaire interne et avec les veines de l'intérieur du rachis. Elle communique largement au niveau de chaque trou de conjugaison avec les veines rachidiennes et avec la veine vertébrale. Ces branches de communication sont très-nombreuses, au niveau des deuxième et troisième trous de conjugaison ; elles forment là, 30,31, un véritable plexus anastomotique. 32, veine thyroïdienne supérieure : elle vient s'ouvrir dans la veine jugulaire interne, au niveau de la partie supérieure du larynx.

VEINES DE LA TÊTE.

Fig. 1. *a*, muscle frontal. *b*, muscle occipital. *c*, aponévrose occipito-frontale. *d*, muscle auriculaire postérieur. *e*, muscle auriculaire supérieur. *f*, muscle auriculaire antérieur : ce muscle a été enlevé avec l'aponévrose temporale. *f'*, muscle temporal. *g*, *h*, muscle orbiculaire des paupières. *i*, muscle élévateur commun de l'aile du nez et de la lèvre supérieure. *j*, muscle élévateur propre de la lèvre supérieure. *k*, muscle canin. *l*, muscle grand zygomatique. *m*, muscle buccinateur. *n*, os maxillaire inférieur. *o*, muscle triangulaire des lèvres. *p*, muscle carré. *q*, faisceau antérieur du muscle digastrique. *r*, muscle mylo-hyoïdien. *s*, muscle masséter. *t*, arcade zygomatique. *u*, os hyoïde. *v*, corps thyroïde.

1, 2, *veines frontales* ou *préparates* ; elles commencent sur le sommet de la tête par un grand nombre de rameaux qui, par leurs anastomoses multipliées, soit entre eux, soit avec les veines temporales, couvrent toute la région du front d'un lacis veineux considérable. Les deux veines frontales aboutissent à une arcade veineuse transversale située à la racine du nez. Cette arcade veineuse, 3, reçoit, 4, la *veine sus-orbitaire*, et, 5, la *veine ophthalmique* ; de ses extrémités part, 6, *la veine angulaire*, qui reçoit, 7,8, *les veines du nez*, et, 9, la *palpébrale inférieure*. 10,10, *veine faciale* ; elle fait suite à la veine angulaire, qui perd son nom aussitôt qu'elle a reçu les veines du nez. La veine faciale se dirige obliquement en bas et en dehors sous le muscle grand zygomatique, gagne le bord antérieur du muscle masséter, croise la base de l'os maxillaire inférieur, passe dans un sillon que lui offre la glande sous-maxillaire, et vient s'ouvrir dans la veine jugulaire interne. Sur ce sujet, les veines faciales, temporo-maxillaire et jugulaire antérieure, se réunissent en un tronc commun, 11, qui s'abouche dans la veine jugulaire interne. 12, 13, *veines temporales superficielles* ; elles commencent sur le sommet de la tête par un grand nombre de petits rameaux qui s'anastomosent fréquemment entre eux, et avec ceux des veines frontales et occipitales, et constituent un réseau veineux considérable, situé dans l'épaisseur du cuir chevelu. De ce réseau partent deux branches, 14,15, l'une antérieure et l'autre postérieure, qui se réunissent au-dessous de l'arcade zygomatique. 16, *veine temporale moyenne*, située entre l'aponévrose et le muscle temporal ; elle vient s'ouvrir dans la branche antérieure de la temporale superficielle. Le tronc commun, 17, qui résulte de la réunion des veines temporales superficielles et moyenne, reçoit, au niveau du condyle de la mâchoire, la *veine maxillaire interne*, descend dans l'épaisseur de la parotide, et vient s'ouvrir dans la veine jugulaire interne en s'unissant aux veines faciale et jugulaire antérieure. Le *tronc temporo-maxillaire* reçoit encore les *veines parotidiennes*, *auriculaires antérieures*, et, 18, les *veines transversales de la face*. Celles-ci forment, entre la parotide et le masséter, entre le masséter et la branche ascendante de la mâchoire inférieure, un plexus considérable, *plexus massétérin*, qui communique largement avec le *plexus ptérygoïdien*. 19, *veine auriculaire postérieure* ; elle reçoit une petite veine *stylo-mastoïdienne*, et vient se jeter dans le tronc temporo-maxillaire, et quelquefois dans la veine jugulaire interne. 19', petite veine auriculaire postérieure ; elle vient se jeter dans la veine jugulaire antérieure. 20, *veine occipitale* ; elle affecte la même distribution que l'artère du même nom, reçoit la *veine stylo-mastoïdienne*, et vient s'ouvrir dans la veine jugulaire interne, et quelquefois dans la veine jugulaire externe. 21, veine jugulaire interne. 22, veine jugulaire antérieure ; très-volumineuse sur ce sujet, elle remplaçait en partie la jugulaire externe. 23, artère carotide externe. 24, artère thyroïdienne. 25, artère occipitale. 26, artère temporale. 27, branche orbitaire de l'artère temporale. 28, artère transversale de la face.

Fig. 2. *a*,*b*, coupe médiane verticale du crâne. *c*,*d*, coupe horizontale du crâne. *e*, cavité du crâne. *f*, faulx du cerveau.

1, 2, veines frontales. 3, veine angulaire. 4,4, veine faciale ; elle reçoit, 5, 6, *les veines alvéolaires* qui émanent du plexus alvéolaire. Ce *plexus alvéolaire*, 7, situé sur la tubérosité de l'os maxillaire supérieur, communique avec le *plexus ptérygoïdien*, et reçoit les *veines alvéolaires* proprement dites, *sous-orbitaires*, *palatine supérieure* et *vidienne*. La veine faciale reçoit en outre, 8, 9, les *veines coronaires labiales supérieure* et *inférieure* ; 10, les *veines massétérines* et *buccales* ; 11, les *veines sous-mentale* et *palatine inférieure*. 12, *veine maxillaire interne* ; elle répond à toutes les branches que fournit l'artère maxillaire interne, derrière le col du condyle et dans la fosse zygomato-maxillaire ; les branches alvéolaires de la faciale répondent aux branches que fournit l'artère sur la tubérosité maxillaire et dans la fosse ptérygo-maxillaire. 13,13, les veines temporales profondes, massétérines, dentaires inférieures et ptérygoïdiennes se réunissent en un plexus veineux considérable, 14, situé entre les muscles ptérygoïdiens et temporal. De ce plexus émane la veine maxillaire interne, qui vient s'unir, 15, à la veine temporale superficielle. 16, *veine temporo-maxillaire*. 17, veine jugulaire interne. 18, *sinus longitudinal supérieur* ; il occupe la gouttière longitudinale et le bord convexe de la faulx du cerveau : il s'étend depuis la crête ethmoïdale jusqu'à la protubérance occipitale interne. 19, *sinus longitudinal inférieur*, situé dans l'épaisseur du bord libre de la faux du cerveau : il vient s'ouvrir dans le sinus droit.

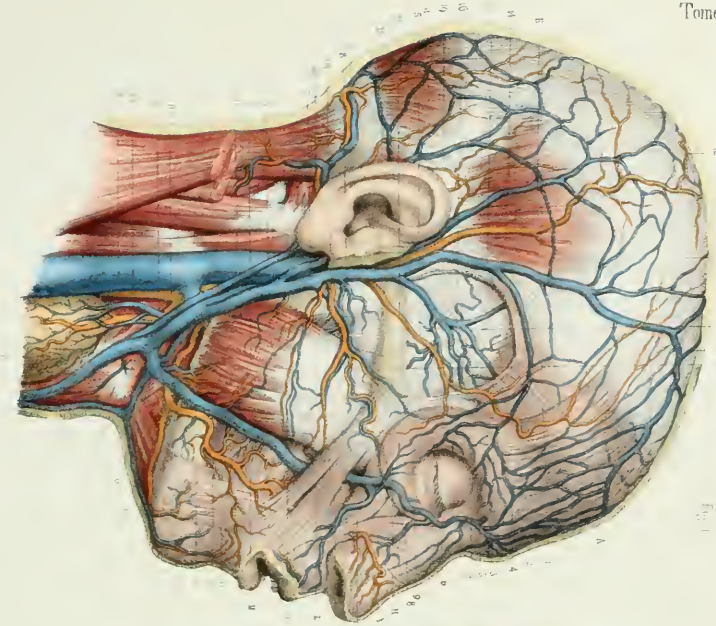

Fig. 1

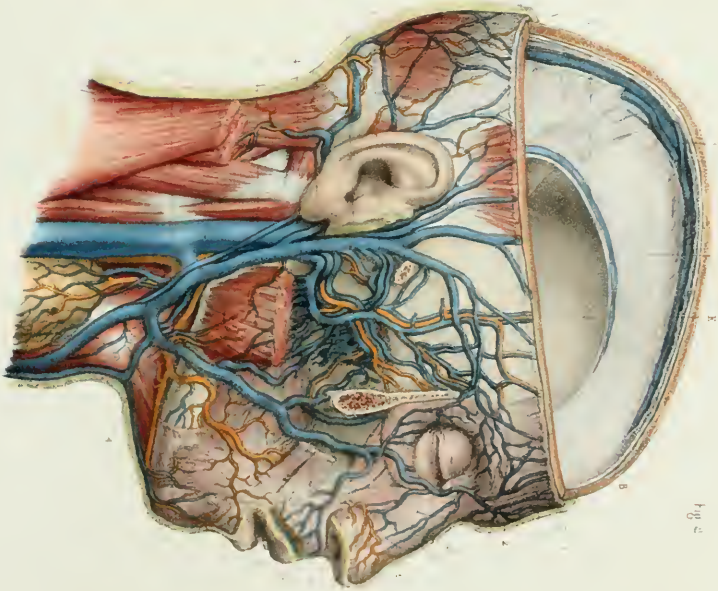

Fig. 2

Emile Beau ad naturam lith

[illegible]

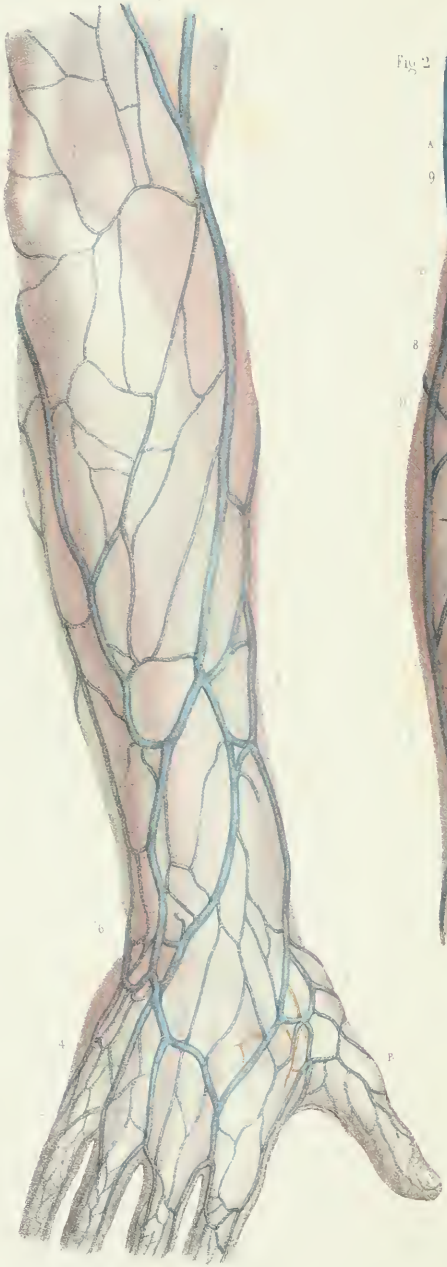

Fig 2

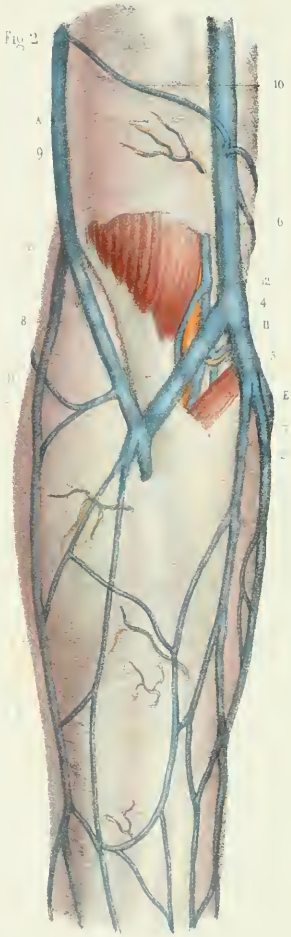

Beau ad naturam lith

Offic Litho Artus

VEINES DE LA MAIN ET DE L'AVANT-BRAS.

Fig. 1. *a*, aponévrose de la région postérieure de l'avant-bras. *b*, aponévrose dorsale du métacarpe.

1-2-3, les veines collatérales des doigts, parvenues à la partie inférieure de chaque espace interosseux, se réunissent à angle aigu, et viennent aboutir à la convexité d'une arcade, 4, qui porte le nom d'arcade veineuse dorsale. De la concavité de cette arcade, qui regarde en haut, partent un grand nombre de rameaux ascendants, parmi lesquels on distingue le rameau le plus externe, 5, qui porte le nom de *veine céphalique du pouce*, et le rameau le plus interne, 6, connu depuis longtemps sous le nom de *veine salvatelle*. 7-7-8, *veines radiales superficielles*; formées en partie par la veine céphalique du pouce, elles montent le long du bord externe de l'avant-bras, et reçoivent un grand nombre de rameaux provenant de la salvatelle et de l'arcade dorsale de la main. Les veines radiales sont constituées quelquefois en grande partie par une division de la salvatelle ou par la salvatelle elle-même ; au reste, de nombreuses variétés s'observent dans la disposition de ces veines superficielles. 9, *veine céphalique*. 10-11, *veines cubitales superficielles* ; elles naissent de la salvatelle, d'une branche qui longe le bord interne du cinquième métacarpien, et d'un grand nombre de petits rameaux qui proviennent de la région antérieure et inférieure de l'avant-bras et de l'éminence hypothénar. Les veines radiales et cubitales communiquent entre elles, 12-13, par un grand nombre de branches, et émettent plusieurs rameaux qui traversent l'aponévrose pour aller s'anastomoser avec les veines profondes.

VEINES DU PLI DU BRAS.

Fig. 1. *a*, aponévrose du bras. *b*, muscle biceps brachial. *c*, tendon du biceps brachial. *d*, expansion aponévrotique du tendon du biceps brachial. *e*, muscle rond pronateur. *f*, aponévrose de la région antérieure de l'avant-bras.

1. *veine médiane* ; cette veine, formée par la réunion des veines antérieures du carpe et de l'avant-bras, vient communiquer avec trois autres veines qui sont : la perforante, la médiane basilique et la médiane céphalique. 2, *veine perforante*; d'un volume ordinairement considérable, elle traverse l'aponévrose pour aller s'anastomoser avec les veines profondes. 3-4, *veines cubitales* ; elles viennent se jeter dans la veine basilique. 5, *veine médiane basilique*. Située à son origine en dehors de l'artère brachiale, elle la croise à angle très-aigu, et vient se placer à son côté interne ; elle est séparée de l'artère par l'aponévrose du bras, et, de plus, inférieurement par l'expansion aponévrotique du tendon du muscle biceps. 6, *veine basilique* ; formée par la réunion des veines cubitales et médiane basilique, elle se dirige verticalement en haut au-devant de l'aponévrose intermusculaire interne. 7, *veine radiale*. 8, *veine médiane céphalique* ; elle se dirige en dehors dans le sillon qui sépare le biceps et le brachial antérieur du long supinateur, et se termine au-dessus de l'épicondyle en s'unissant à la veine radiale. 9, *veine céphalique* ; constituée par la réunion des veines radiales et médiane céphalique, elle se dirige verticalement en haut le long du bord externe du biceps. 10, branche transversale, qui établit une communication entre les veines céphalique et basilique. 11, artère brachiale. 12, veines brachiales.

VEINES DE LA MAIN ET DE L'AVANT-BRAS

Fig 1. *a*, tendon du biceps brachial. *b*, épitrochlée. *c*, aponévrose de la région antérieure de l'avant-bras. Cette aponévrose a été ouverte en *d-e* et en *f-g*, pour laisser voir les vaisseaux radiaux et cubitaux. *h*, éminence thénar, *i*, éminence hypothénar.

1-2, veines superficielles de la partie antérieure de l'avant-bras. Toutes ces veines, d'un volume peu considérable, s'anastomosent entre elles un grand nombre de fois, et viennent se terminer dans les veines cubitale, médiane et médiane basilique. 3-4-5, veines cubitales superficielles; elles viennent s'unir aux veines médiane basilique et basilique. 6, veine médiane; cette veine, ordinairement située vers la partie moyenne de l'avant-bras, monte, chez ce sujet, le long du bord radial. 7, veine porforante. 8, veine radiale superficielle. 9, veine médiane basilique. 10, veine médiane céphalique. 11, artère brachiale. 12, veines brachiales. 13, artère cubitale et ses deux veines satellites. 14, artère radiale et ses deux veines satellites. 15, arcade veineuse palmaire superficielle; elle est constituée par deux veines accolées à l'artère. A cette arcade viennent aboutir les veines collatérales des doigts, 16-17, qui sont toujours en nombre double de celui des artères auxquelles elles sont accolées.

Fig. 2. *a*, muscle biceps brachial. *b*, muscle triceps brachial. *c*, épitrochlée. *d*, muscle long supinateur. *e*, muscle long fléchisseur du pouce. *f*, muscle cubital antérieur. *g*, muscle fléchisseur profond des doigts. *h*, extrémité supérieure du premier métacarpien qui a été désarticulé. *i*, éminence hypothénar.

1-2, veines cubitales profondes. Ces veines, satellites de l'artère cubitale, communiquent entre elles par plusieurs branches transversales, 3-4, et viennent s'unir aux veines radiales profondes pour constituer les veines brachiales. 5, artère cubitale. 6, artères et veines interosseuses antérieures. 7, artère et veines récurrentes cubitales. 8, arcade veineuse palmaire profonde; elle est constituée par deux veines satellites de l'artère. 9-10, veines radiales profondes; elles communiquent entre elles, 11-12-13, par plusieurs branches transversales. 14, artère radiale. 15, veine perforante; elle fait communiquer largement les veines superficielles avec les veines profondes. 16-17, veines brachiales. 18-18, artère brachiale. 19, veine médiane basilique. 20, veine basilique. 21, veine radiale superficielle. 22, veine médiane céphalique. 22, veine céphalique.

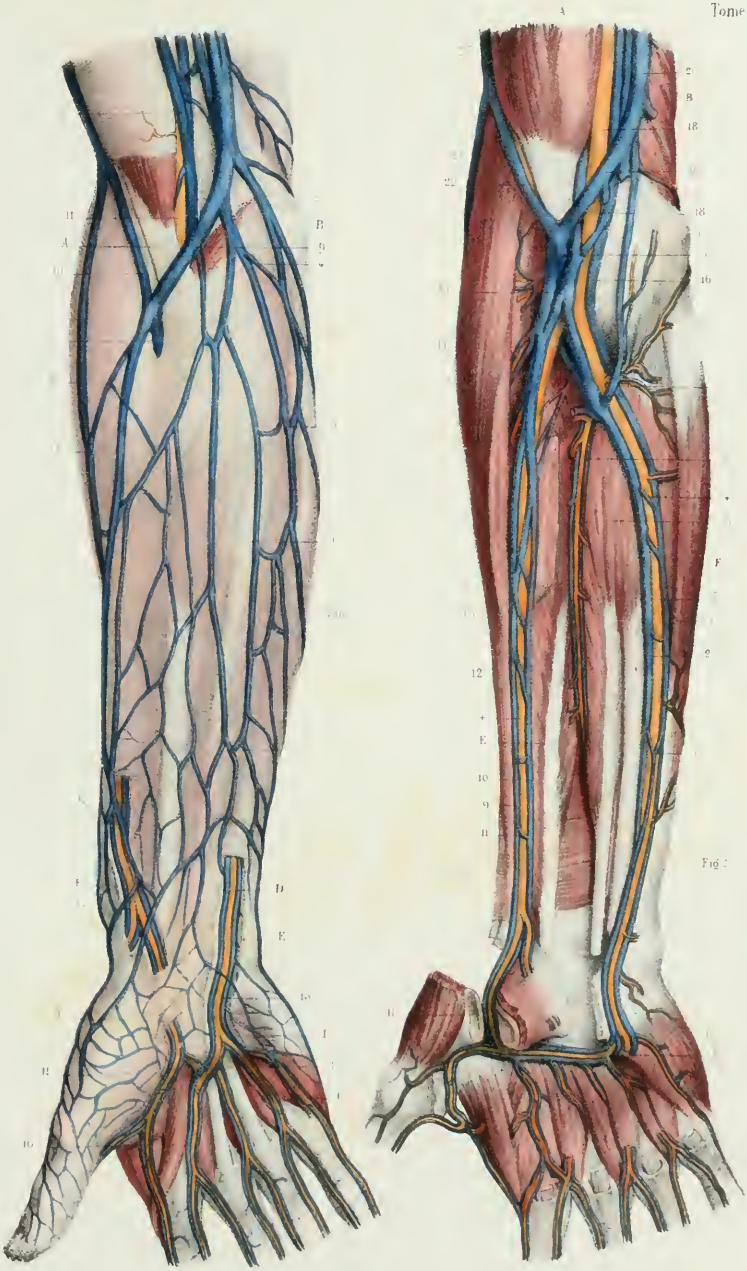

Bezard monogramme

Otto Lin. art.

Tome 2me Pl. 33.

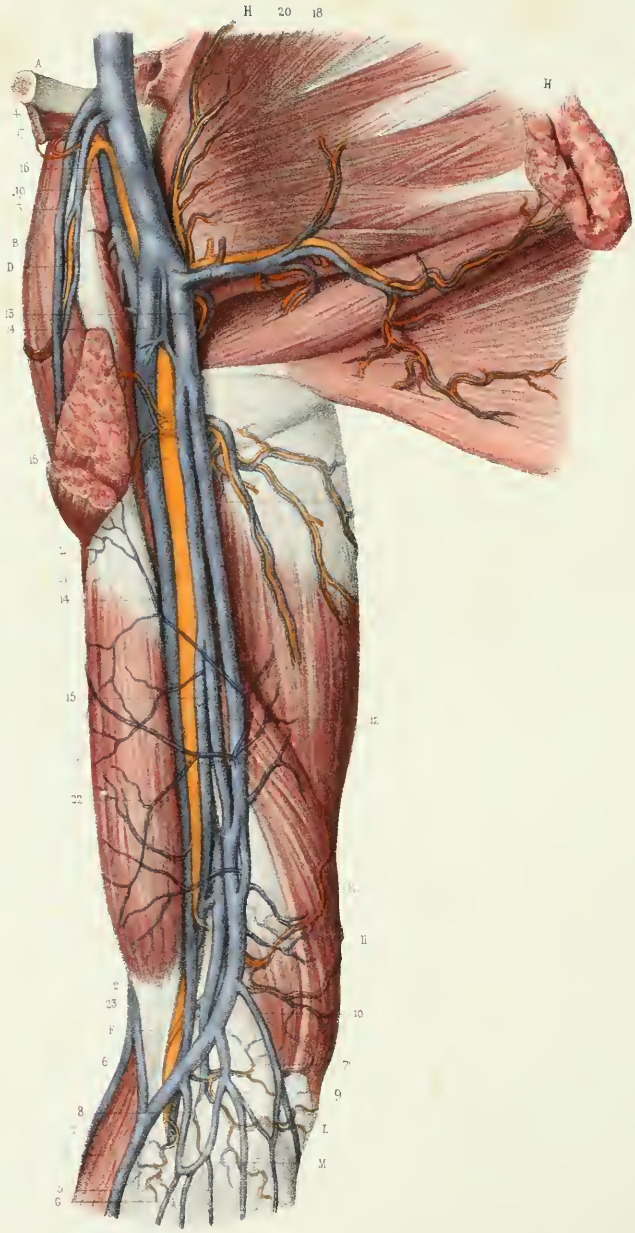

Imp. Le Beau ad naturam lith.

Lith. Art.

VEINES DU BRAS.

a, clavicule. *b*, muscle deltoïde. *c*, tendon d'insertion du grand pectoral. *d*, muscle coraco-brachial. *e*, muscle biceps. *f*, tendon du biceps. *g*, expansion aponévrotique du tendon du biceps. *h-h*, muscle sous-scapulaire. *i*, muscle grand dorsal. *i'*, muscle grand rond. *j-k*, muscle triceps brachial. *l*, épitrochlée. *m-n*, aponévrose de la région antérieure de l'avant-bras.

1, veine radiale superficielle. 2-2-3-4, veine céphalique. Formée par la réunion des veines radiale et médiane céphalique, la veine céphalique se porte verticalement en haut, le long du bord externe du biceps, gagne le sillon qui sépare le muscle deltoïde du grand pectoral, passe sur le sommet de l'apophyse coracoïde et vient se jeter dans la veine axillaire, immédiatement au-dessous de la clavicule. 5, veine médiane. 6, veine médiane céphalique. 7, veine médiane basilique; elle reçoit, 8-9-10, les veines cubitales superficielles. 11-11, veine basilique. Constituée par la réunion des veines cubitale superficielle et médiane basilique, la veine basilique se dirige d'abord obliquement d'avant en arrière, puis verticalement en haut, au-devant de l'aponévrose intermusculaire interne, et vient s'unir à la veine brachiale interne, immédiatement au-dessous du creux de l'aisselle. Vers la partie moyenne du bras, elle s'anastomose par une branche considérable, 12, avec la veine brachiale interne. 13, tronc veineux résultant de la réunion des veines basilique et brachiale interne. 14-14, 15-15, veines brachiales; elles sont situées au-devant et sur les côtés de l'artère. 16, veine axillaire; elle reçoit, 17, une branche deltoïdienne, et, 18, la veine scapulaire inférieure. 19, artère axillaire. 20, artère scapulaire inférieure. 21-22-23, artère brachiale.

VEINES DU PIED ET DE LA JAMBE.

Fig. 1. *a*, aponévrose tibiale antérieure. *b*, malléole interne. *c*, malléole externe. *d*, aponévrose dorsale du pied.

1-2-3-4, veines collatérales des orteils; elles viennent se rendre à la convexité d'une arcade. 5, *arcade dorsale du pied.* De l'extrémité interne de cette arcade part une branche assez considérable, 6, *veine dorsale interne du pied*, qui fait suite, 7, à *la veine saphène interne;* de l'extrémité externe part une autre branche, 8, *veine dorsale externe du pied*, qui fait suite à la veine saphène externe. De la concavité de l'arcade dorsale partent un grand nombre de petites branches, 9-10-11-12, qui communiquent fréquemment entre elles, et constituent une série d'anses anastomotiques.

Fig. 2. *a*, rotule. *b*, tibia. *c*, malléole interne. *d-e*, aponévrose jambière postérieure; cette aponévrose a été ouverte en *f-g*, pour laisser voir les vaisseaux tibiaux postérieurs. *h*, calcanéum.

1, *veine dorsale interne du pied;* elle naît de l'extrémité interne de l'arcade dorsale, longe le premier métacarpien et reçoit, 2-3-4, les veines superficielles de la région plantaire. 5-6-7, *veine saphène interne.* Continuation de la veine dorsale du pied, la saphène interne se porte, de bas en haut, au-devant de la malléole interne et de la face interne du tibia, longe le bord postérieur de cet os, et se réfléchit sur le condyle interne du fémur. Dans son trajet, la veine saphène interne reçoit un grand nombre de petites veines, 8-9-10-11-12-13, qui s'anastomosent fréquemment entre elles et émettent des rameaux, 14, qui traversent l'aponévrose pour aller communiquer avec les veines profondes. 15-16, veines tibiales postérieures; elles communiquent, par plusieurs rameaux, 17, avec les veines superficielles. 18, artère tibiale postérieure.

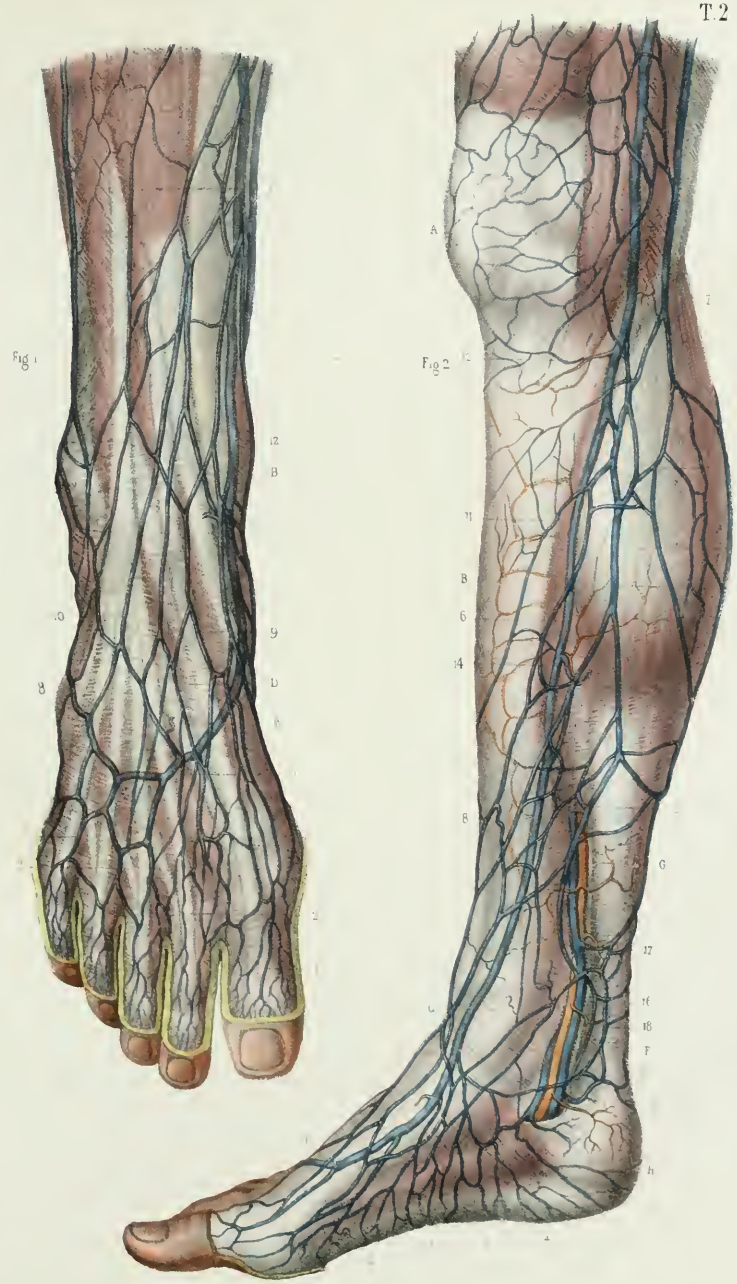

Emile Beau ad naturam del.

T 2. Pl 35

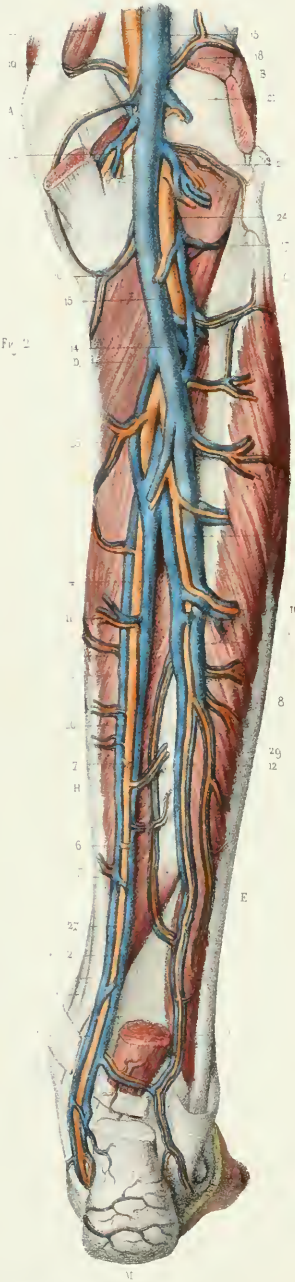

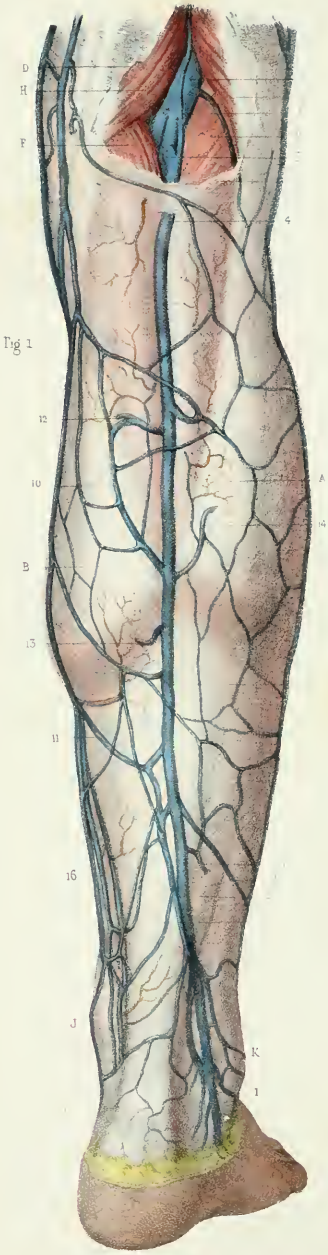

Emile Beau[illegible] naturam del

Otho Litho Arcus

VEINES DE LA JAMBE.

Fig. 1. *a-b-c*, aponévrose jambière postérieure; cette aponévrose a été ouverte, en *d-e*, au niveau du creux poplité. *f-g*, muscles jumeaux. *h*, muscle demi-membraneux. *i*, muscle biceps fémoral. *j*, malléole interne. *k*, malléole externe.

1-2-3-4, *veine saphène externe*. Continuation de la veine dorsale externe du pied, la veine saphène externe remonte derrière la malléole externe, longe le bord externe du tendon d'Achille, qu'elle croise à angle très-aigu, se place dans l'intervalle des deux muscles jumeaux, et traverse l'aponévrose pour aller s'ouvrir, 5, dans la veine poplitée. Au moment où la saphène externe s'infléchit pour s'enfoncer dans le creux poplité, il s'en détache une branche plus ou moins volumineuse, 6, qui monte le long du bord interne du muscle demi-membraneux, et va s'ouvrir dans la veine saphène interne. Dans son trajet, la saphène externe reçoit, 7-8-9-10-11, les veines de la région jambière postérieure; elle communique par plusieurs rameaux, 12-13-14-15, avec les veines profondes. 16, vaisseaux tibiaux postérieurs. 17, veine poplitée.

Fig. 2. *a*, condyle interne du fémur. *b*, condyle externe. *c*, tête du péroné. *d*, muscle poplité. *e*, muscles péroniers latéraux. *f*, muscle jambier postérieur; *g*, son tendon. *h*, muscle long fléchisseur commun des orteils; *i*, son tendon. *j*, muscle long fléchisseur du gros orteil. *k*, malléole interne. *l*, malléole externe. *m*, calcanéum.

1-2-3-4, *veines tibiales postérieures*, accolées à l'artère du même nom : elles communiquent entre elles, 5-6-7, par plusieurs branches transversales. 8-9, *veines péronières*, satellites de l'artère péronière. Les veines tibiales postérieures et péronières reçoivent toutes les veines musculaires, 10-11-12-13, qui viennent des régions postérieure et externe de la jambe. Vers la partie supérieure de la jambe, les veines tibiales postérieures et péronières se réunissent en un tronc, 14, qui est le tronc veineux tibio-péronier. 15-15, veine poplitée; elle est constituée par le tronc veineux tibio-péronier et par les veines tibiales antérieures, qui traversent en même temps que l'artère la partie supérieure du ligament interosseux. Les rapports de la veine poplitée avec l'artère sont tels, qu'au-dessus de l'articulation fémoro-tibiale, la veine est située en dehors de l'artère; qu'au niveau de l'articulation, la veine est située derrière l'artère, et qu'au-dessous de l'articulation, la veine est située en dedans de l'artère. A la veine poplitée viennent aboutir : 16-17, les veines articulaires inférieures; 18-19, les veines articulaires supérieures; 20, les veines jumelles : 21, la veine saphène interne; 22, les veines articulaires moyennes. 23-24, artère poplitée. 25-26-27, artère tibiale postérieure. 28-29, artère péronière.

VEINES DU PIED ET DE LA JAMBE.

Fig. 1. 1, artère plantaire interne. 2-3, veines plantaires internes. Chacune des divisions de l'artère plantaire interne, 5-6, a ses deux veines satellites. 7, artère plantaire externe. 8-9, veines plantaires externes. 10, arcade plantaire. 11-12, arcade veineuse plantaire, constituée par deux veines accolées à l'artère. A cette arcade veineuse viennent aboutir, 14-15-16-17, les veines collatérales des orteils, qui sont toujours en nombre double de celui des artères auxquelles elles sont accolées.

Fig. 2. 1, artère tibiale antérieure. 2-3, veines tibiales antérieures. 4, artère pédieuse. 5-6, veines pédieuses. Chacune des divisions de l'artère pédieuse, 7-8-9-10-11, a ses deux veines satellites.

Fig. 3. 1, artère tibiale postérieure. 2-3, veines tibiales postérieures. 4, artère plantaire externe. 5-6, veines plantaires externes. 7, artère et veines plantaires internes. 8, veine dorsale interne du pied; elle communique par plusieurs rameaux 9-10, avec les veines plantaires internes. 11, veine saphène interne; elle communique par une branche, 12, avec l'une des veines tibiales postérieures.

Fig. 4. *a*, rotule. *b*, tibia. *c*, malléole interne. *d*, malléole externe. *e*, ligament interosseux. *f*, tendon du muscle jambier antérieur. *g*. tendon du muscle extenseur du gros orteil. *h*, muscle long extenseur commun des orteils. *i*, muscles péroniers latéraux. *j*, muscle jumeau externe. *k*, muscle jumeau interne. *l*, muscle soléaire.

1, artère et veines pédieuses. 2-3-4-5, veines tibiales antérieures, accolées à l'artère du même nom; elles communiquent entre elles, 6-7-8-9, un grand nombre de fois. Les veines tibiales antérieures reçoivent, 10-11-12-13-14, des veines périostiques et musculaires. 15, artère et veines récurrentes tibiales antérieures. 16-17, artère tibiale antérieure. 18, artère et veines articulaires inférieures externes. 19, artère et veines articulaires supérieures externes.

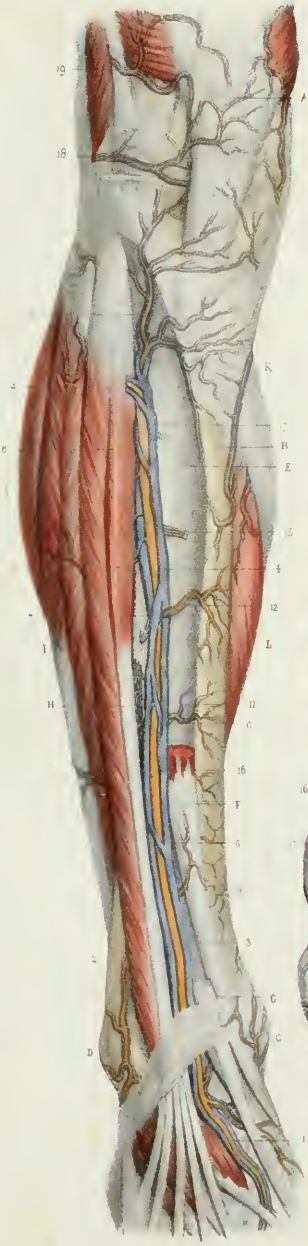

Fig 4

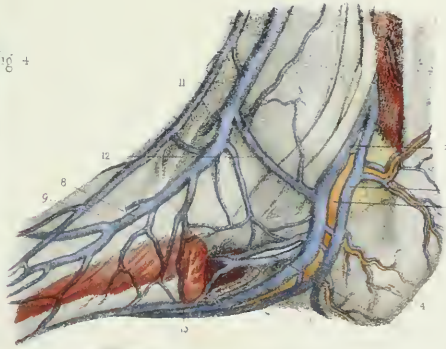

Fig 3.

Fig 1

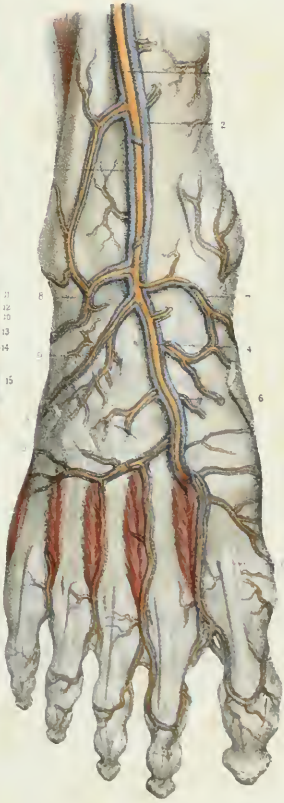

Fig 2

Emile Beau ad naturam lith

Off. Lithe Artus

Tome 2me Pl. 37.

Fig 1

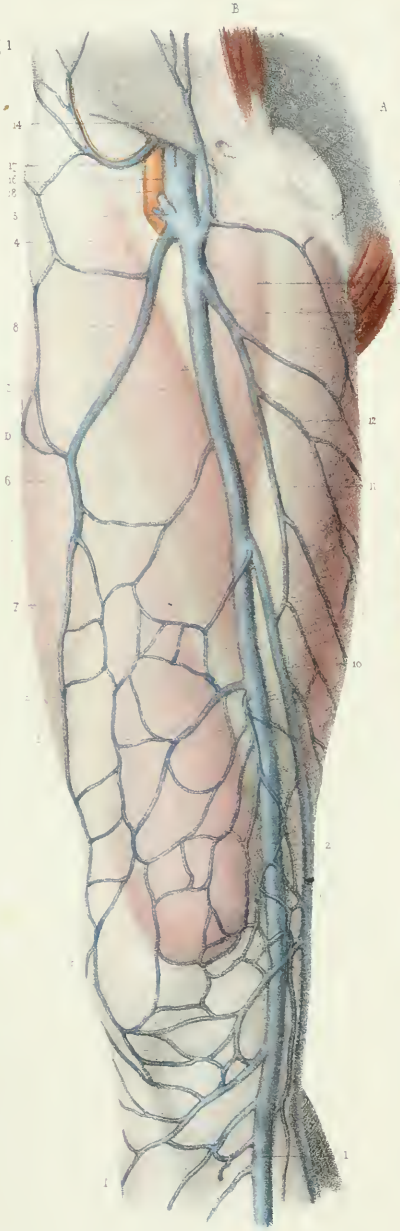

Fig 2

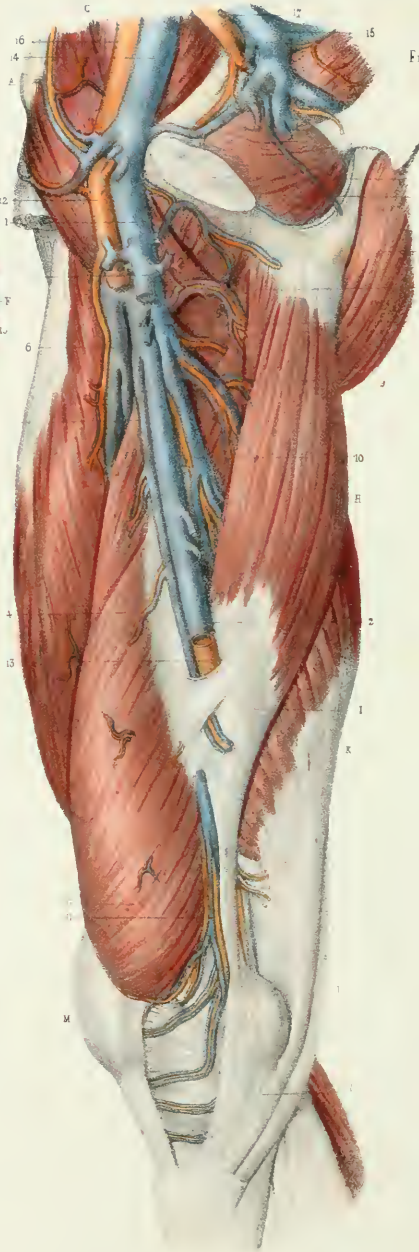

Emile Beau ad naturam del

Off. litho Artus

VEINES DE LA CUISSE.

Fig. 1. *a*, symphyse pubienne. *b*, paroi abdominale antérieure. *c*, muscle droit antérieur; *d*, muscle couturier. *e*, muscle vaste interne. *f*, muscle premier adducteur; *g*, muscle grand adducteur; tous ces muscles sont enveloppés par l'aponévrose fémorale. *h*, rotule.

1,2,3,4. *Veine saphène interne;* parvenue à la partie supérieure de la jambe, la saphène interne passe sur la partie postérieure de la tubérosité interne du tibia et du condyle interne du fémur, en décrivant une légère courbure à concavité antérieure. D'abord située au côté interne des tendons qui constituent la *patte d'oie*, elle se dirige en haut le long du muscle couturier, dont elle atteint le bord interne vers la partie moyenne de la cuisse; puis elle passe au-devant du muscle premier adducteur, pénètre dans l'ouverture que lui présente l'aponévrose fémorale à 8 ou 10 lignes de l'arcade fémorale, et vient s'ouvrir dans la veine fémorale en décrivant une anse à concavité inférieure. Dans son trajet, la sphène interne est renfermée dans une gaîne que lui fournit le *fascia superficialis;* elle reçoit toutes les veines sous-cutanées de la cuisse. Les veines sous-cutanées de la région antérieure, 5,6,7,8, disposées en aréoles anastomotiques, viennent s'ouvrir par trois ou quatre troncs dans la saphène interne. Les veines sous-cutanées de la région postérieure, 9,10,11,12,13, se réunissent en deux ou trois branches qui vont s'ouvrir dans la saphène; une de ces branches, 9,10, est assez volumineuse pour représenter une seconde saphène interne. La veine saphène interne reçoit encore, 14, la *veine sous-cutanée abdominale*, 15, les *veines honteuses internes*, et plusieurs branches de communication avec les veines profondes. 16, veine fémorale. 17, *veine circonflexe*. 18, artère fémorale.

Fig. 2. *a*, épine iliaque antérieure et supérieure. *b*, symphyse pubienne. *c*, muscle iliaque. *d*, muscle obturateur interne. *e*, muscle grand fessier. *f*, muscle droit antérieur. *g*, muscle vaste interne. *h*, muscle grand adducteur; *i*, son tendon. *j*, tendon du muscle demi-tendineux. *k*, muscle demi-membraneux. *l*, ligament latéral interne de l'articulation fémoro-tibiale. *m*, rotule.

1,2, *veine fémorale*. La veine fémorale, dans la plus grande partie de son étendue, est située en arrière de l'artère; depuis l'embouchure de la veine saphène interne jusqu'à l'arcade fémorale, elle est placée en dedans de l'artère et sur un plan postérieur. 3,4, canal veineux collatéral, qui établit une communication entre les veines fémorale et poplitée. 5, veine saphène interne, à son embouchure dans la veine fémorale. 6, *veine musculaire superficielle;* satellite de l'artère du même nom, elle vient s'ouvrir dans la veine fémorale au même niveau que la veine fémorale profonde. 7, *veine fémorale profonde;* constituée par les veines *circonflexe interne* et *perforantes*, 8,9,10, elle s'ouvre dans la veine fémorale un peu au-dessous de l'embouchure de la saphène interne. 11, artère et veine grandes anastomotiques. La veine fémorale reçoit en outre un grand nombre de veines musculaires. 12,13, artère fémorale, enlevée dans la plus grande partie de son étendue pour laisser voir la veine qui est accolée à son côté postérieur. 14, *veine iliaque interne*. 15, *veine iliaque externe*. 16, artère iliaque externe. 17, artère iliaque interne.

VEINES DIPLOÏQUES.

Fig. 1. 1-8, *veines diploïques, canaux veineux des os.* Les os du crâne sont sillonnés, dans leur épaisseur, par un grand nombre de canaux qui reçoivent des veines réduites à leur membrane interne. Le calibre de ces canaux est en raison directe de l'âge : volumineux chez certains vieillards, ils manquent complétement chez les enfants nouveau-nés, dont les os du crâne sont parcourus, dans toute leur épaisseur, par un grand nombre d'aréoles veineuses. Ces canaux présentent souvent des interruptions et des dilatations; ils communiquent par un grand nombre de petits orifices, soit avec les sinus et les veines méningées, soit avec les veines extérieures. Leur nombre varie beaucoup; mais on en rencontre ordinairement une ou deux dans l'épaisseur du frontal, deux dans l'épaisseur du pariétal, qui s'ouvrent dans les sinus latéraux et dans les veines temporales profondes, et deux dans l'épaisseur de l'occipital qui s'ouvrent dans la veine occipitale. Chez les vieillards dont les os sont soudés, ces canaux communiquent fréquemment les uns avec les autres.

VEINES DU BASSIN.

Fig. 2. *a*, crête iliaque. *b*, symphyse sacro-vertébrale. *c*, coccyx. *d*, ligaments sacro-sciatiques. *e*, muscle pyramidal. *f*, branche ascendante de l'ischion. *g*, articulation fémoro-tibiale. *h*, fémur. *i*, muscle carré lombaire. *j,j*, muscle psoas-iliaque.

1, extrémité inférieure de l'aorte. 2, artère sacrée moyenne. 3,3, artères iliaques primitives. 4, artère iliaque externe. 5, artère iliaque interne. 6, artère fémorale. 7, veine fémorale. 8, *veine iliaque externe;* elle est située en dedans et en arrière de l'artère du même nom. Les *veines épigastriques*, 9, et *circonflexes iliaques*, 10, se réunissent en un seul tronc, 11, qui s'ouvre dans la veine iliaque externe, immédiatement au-dessus du ligament de Fallope. 12, *veine hypogastrique;* située en dedans de l'artère hypogastrique, elle reçoit les veines satellites des branches qui naissent de cette artère. 13, *veine obturatrice.* 14, *veine honteuse interne.* 15, *veines fessière* et *ischiatique.* 16,17,18, *veines sacrées latérales;* elles sortent des trous de conjugaison, et vont s'ouvrir dans la veine hypogastrique. 19, *veine iliaque primitive gauche*, située en dedans et en arrière de l'artère iliaque primitive correspondante. Elle est croisée à son embouchure dans la veine cave inférieure par l'artère iliaque primitive droite. 20, *veine iliaque primitive droite;* elle est située en dehors et en arrière de l'artère iliaque primitive correspondante. 21, *veines sacrées moyennes;* satellites de l'artère du même nom, elles viennent s'aboucher dans la veine iliaque primitive gauche. Au niveau de chaque vertèbre sacrée, elles communiquent par des branches transversales avec les veines sacrées latérales. 22, veine cave inférieure.

Fig 1

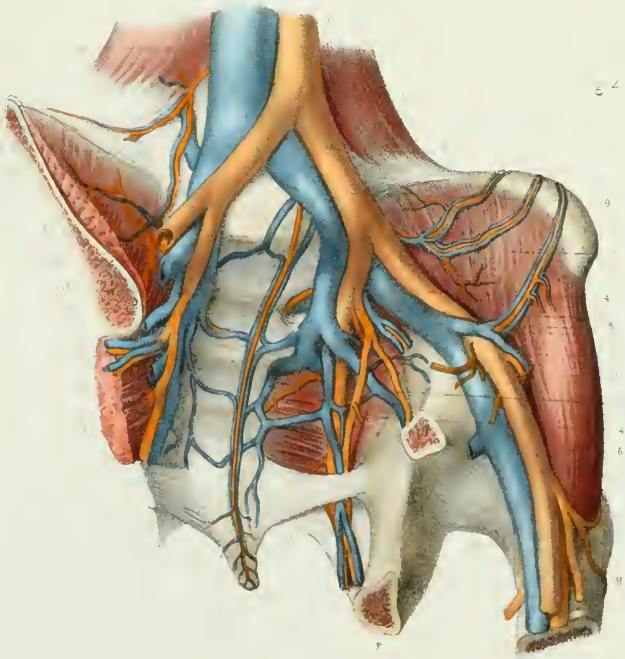

Emile Beau

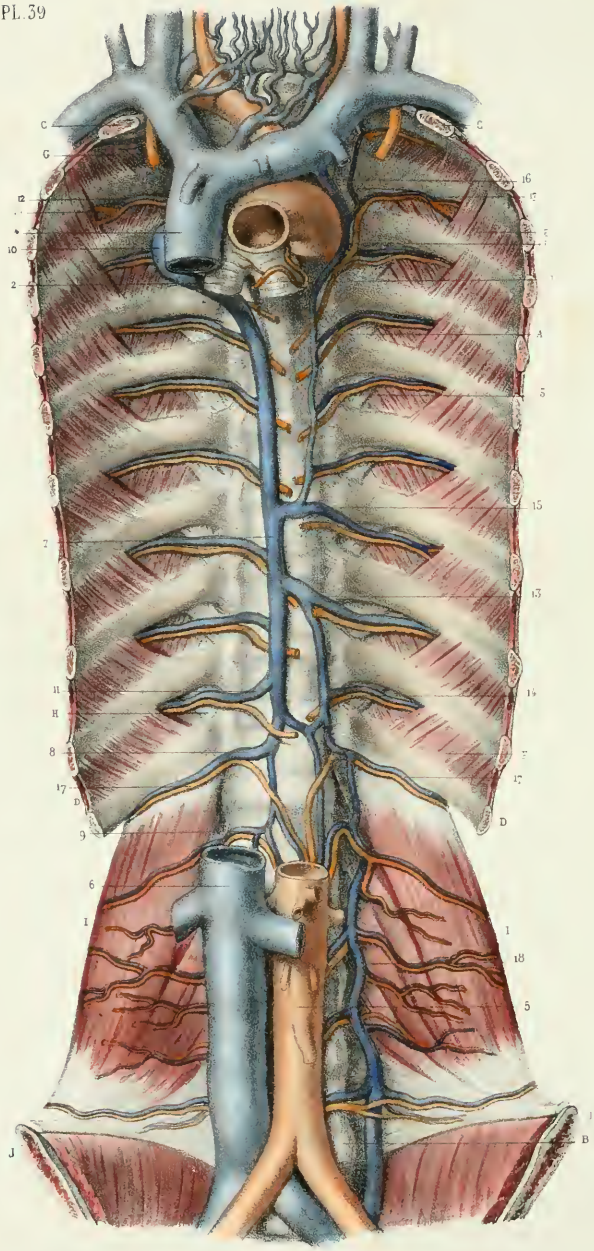

Emile Beau ad naturam del

Offic Litho Artus

VEINES AZYGOS.

a,b, colonne vertébrale. *c,d*, les côtes. *e,f*, muscles intercostaux internes. *g,h*, muscles intercostaux externes. *i*, muscle carré lombaire. *j*, os iliaque.

1, crosse de l'aorte. 2,3, les bronches. 4, veine cave supérieure. 5, aorte abdominale. 6, veine cave inférieure. 7, *grande veine azygos:* elle naît à la fois, 8,9, de la dernière veine intercostale de la première lombaire et de la lombaire ascendante. Immédiatement après son origine, la veine azygos passe de la cavité abdominale dans la cavité thoracique, à travers une ouverture du diaphragme qui lui est commune avec le cordon nerveux du grand sympathique, et vient se placer sur la partie latérale droite de la colonne vertébrale, dans le médiastin postérieur, à droite l'aorte et du canal thoracique, au-devant des artères intercostales droites. Parvenue au niveau du troisième espace intercostal, elle se recourbe, 10, au-dessus de la bronche droite, qu'elle embrasse, et vient s'ouvrir dans la veine cave supérieure, au moment où cette veine pénètre dans le péricarde. La veine azygos reçoit *en avant* la veine *bronchique droite* et les veines *œsophagiennes; à droite,* les veines intercostales droites, 11, 12; *à gauche,* les veines *demi-azygos.* 13-14, veine *demi-azygos* ou *petite azygos.* Constituée par les trois ou quatre dernières veines intercostales gauches et par la lombaire ascendante, la veine demi-azygos se porte de bas en haut sur la partie latérale gauche de la colonne vertébrale, et passe derrière l'aorte, l'œsophage et le canal thoracique, pour aller s'ouvrir dans la grande veine azygos. 15,15',16, *petite veine azygos supérieure;* elle reçoit les veines intercostales gauches supérieures, et vient s'ouvrir à la fois dans la grande veine azygos et dans le tronc veineux brachio-céphalique gauche. 17,17, artères intercostales. 18, *veine lombaire ascendante.* Constituée par les veines lombaires, la veine lombaire ascendante communique en haut avec les veines demi-azygos, en bas avec les veines *iléo-lombaires :* cette veine fait suite aux veines demi-azygos ; on pourrait l'appeler *demi-azygos lombaire.*

VEINES INTRA-RACHIDIENNES.

Fig. 1. Plexus longitudinaux antérieurs.

a, arc antérieur de l'atlas. *b*, sacrum. *c*, coccyx. *d,d*, apophyses transverses des vertèbres cervicales. *e,e*, les côtes. *f,f*, apophyses transverses des vertèbres lombaires. *g,g,g,g*, canal vertébral, ouvert par sa partie antérieure : on a enlevé le corps des vertèbres à l'aide d'une section faite sur leur pédicule.

1,2,3,4,5,6, *plexus longitudinaux antérieurs;* ils s'étendent du trou occipital à la base du coccyx, au-devant de la dure-mère, sur les côtés de la face postérieure du corps des vertèbres, en dedans de leur pédicule. Ces plexus longitudinaux, moins développés dans la région cervicale que dans les autres régions, sont constitués par une série d'arcades anastomotiques, dont la concavité tournée en dehors embrasse le pédicule de chaque vertèbre, et dont les extrémités, au niveau des trous de conjugaison, s'anastomosent, 7-15, avec les veines extérieures du rachis. Les plexus longitudinaux droit et gauche communiquent entre eux, au niveau de chaque vertèbre, 16-21, par un *plexus transverse* situé entre le corps des vertèbres et le ligament vertebral commun postérieur. A ces plexus transverses viennent aboutir les veines qui émanent du corps des vertèbres. Les plexus longitudinaux et les plexus transverses présentent un grand nombre de dilatations et de rétrécissements.

Fig. 2. Plexus longitudinaux postérieurs.

a, arc antérieur de l'atlas. *b*, arc postérieur. *c*, sacrum. *d*, coccyx. *e,e*, apophyses transverses des vertèbres cervicales. *f,f*, sommet des apophyses transverses des vertèbres cervicales et ligaments costo-transversaires. *g,g*, apophyses transverses des vertèbres lombaires. *h,h*, apophyses articulaires des vertèbres lombaires. *i,i*, les côtes. *j,j*, ligaments transverso-costaux supérieurs. *k,k*, canal vertébral, ouvert par sa partie postérieure : on a enlevé les arcs postérieurs des vertèbres.

1,2,3,4,5, *plexus longitudinaux postérieurs*. Beaucoup moins développés que les antérieurs, les plexus postérieurs sont situé de chaque côté du canal vertébral, entre les lames des vertèbres et la dure-mère ; ils communiquent entre eux, 6,7,8,9, par des plexus transverses. Les plexus postérieurs communiquent avec les plexus antérieurs à l'aide de petits plexus transverses latéraux, dirigés d'arrière en avant.

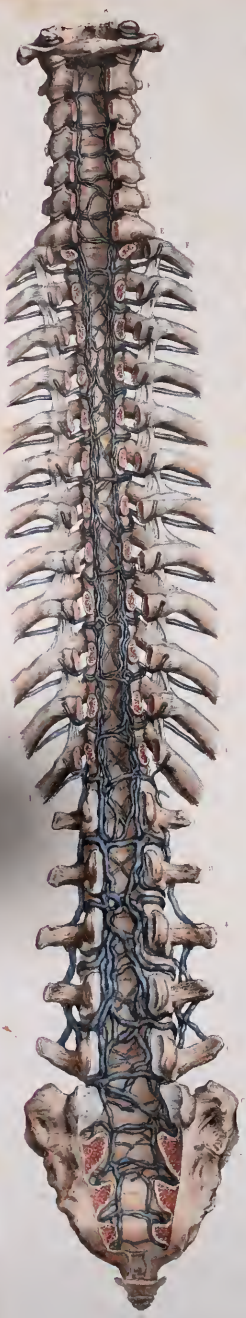

VEINES DE LA TÊTE.

Fig. 1. *a,b,c,d*, coupe horizontale du crâne. *e*, apophyse crista-galli. *f,f*, bosses orbitaires. *g*, fosse pituitaire. *h,h*, fosses moyennes du crâne. *i*, gouttière basilaire. *j*, trou occipital. *k,k*, fosses occipitales inférieures. *l*, apophyses clinoïdes postérieures.

1,2,3,4, *sinus latéraux;* ils occupent les gouttières latérales du crâne et gagnent le trou déchiré postérieur, où ils se continuent avec la veine jugulaire interne : prismatiques et triangulaires dans leur portion horizontale, ils deviennent elliptiques dans leur portion verticale. 5,5, *sinus pétreux supérieurs;* logés dans la petite gouttière que présente le bord supérieur du rocher, ils communiquent par leur extrémité antérieure avec le sinus caverneux, et par leur extrémité postérieure avec le sinus latéral au moment où ce sinus devient vertical. 6,6, *sinus pétreux inférieurs;* ils sont logés dans la petite gouttière creusée le long de la suture pétro-occipitale. Plus volumineux que les sinus pétreux supérieurs, ils s'ouvrent en avant dans les sinus caverneux et occipital transverse, en arrière dans le sinus latéral, au niveau du golfe de la veine jugulaire interne. 7,7, *sinus caverneux;* ils sont logés dans les gouttières latérales du corps du sphénoïde; traversés en tous sens par des filaments réticulés, ils renferment l'artère carotide et le nerf moteur oculaire externe. Les *nerfs moteur oculaire commun, pathétique* et *lacrymal* sont contenus dans l'épaisseur de leur paroi externe. Les sinus caverneux reçoivent, par leur extrémité antérieure, la veine ophthalmique; par leur extrémité postérieure, ils communiquent avec les sinus pétreux supérieurs et inférieurs et occipital transverse. 8,8, *sinus coronaire;* disposé autour de la glande pituitaire, il établit une communication entre les deux sinus caverneux. 9, *sinus occipital transverse;* médian, transversalement étendu au-devant de la gouttière basilaire, il établit une communication entre les sinus pétreux supérieurs et inférieurs et les sinus caverneux. 9',9', *sinus occipitaux postérieurs;* ils naissent au niveau du trou déchiré postérieur, longent le trou occipital, montent dans l'épaisseur de la faulx du cervelet, et viennent s'ouvrir dans le confluent des sinus. Ils établissent une communication entre la portion horizontale et la portion verticale du sinus latéral. 10, *sinus longitudinal supérieur;* il vient souvrir dans le confluent des sinus. 11, *sinus droit;* il occupe la base de la faulx du cerveau au point d'intersection de la faulx avec la tente du cervelet. Ce sinus reçoit le sinus longitudinal inférieur, et vient s'ouvrir dans le confluent des sinus, *confluent des sinus, pressoir d'Hérophile;* il répond à la protubérance occipitale interne, et présente six orifices : un pour le sinus longitudinal supérieur, deux pour les sinus latéraux, un pour le sinus droit, et deux pour les sinus occipitaux postérieurs.

Fig. 2. *a,b*, coupe horizontale du crâne. *c,d*, coupe triangulaire faite sur le trou déchiré postérieur.

1,2, sinus latéral, dégagé de la gouttière osseuse qui le renfermait. Ce sinus se termine au niveau du trou déchiré postérieur, en se continuant avec la veine jugulaire interne, qui présente dans ce point une ampoule, 3, appelée *golfe de la veine jugulaire interne.* 4, veine jugulaire interne. 5, artère carotide interne.

Fig. 1

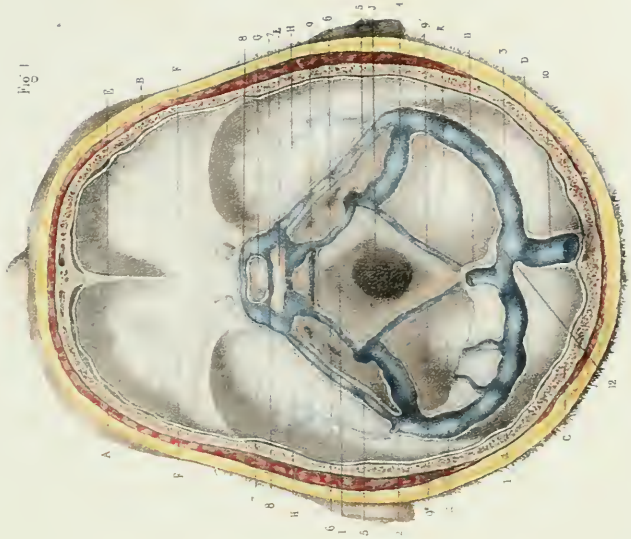

Fig. 2

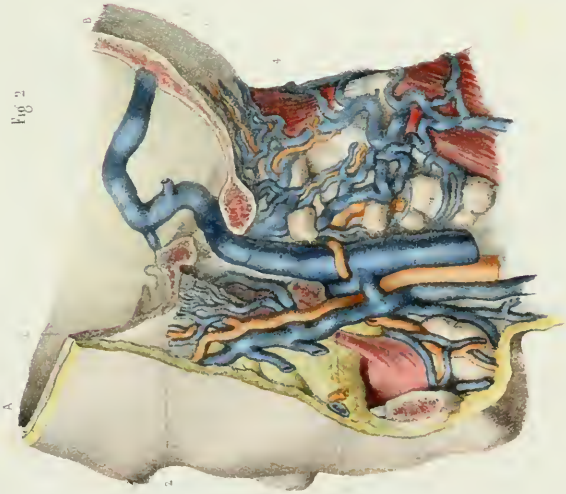

Pl. Beau ad naturam lith.

Officinae Artus

Fig 2

Fig 1

... le Bea... ad naturam ...

Offic... ...tno Artus

VAISSEAUX LYMPHATIQUES DU MEMBRE INFÉRIEUR.

Fig. 1. *a*, rotule. *b*, face interne du tibia. *c*, malléole interne. *d-e*, muscles jumeaux et tendon d'Achille recouverts par l'aponévrose jambière postérieure. *f-g*, veine saphène interne.

Fig. 2. *a*, symphyse pubienne. *b*, paroi abdominale antérieure. *c*, muscle grand adducteur de la cuisse. *d*, muscle deuxième adducteur. *e*, muscle couturier. *f*, muscle vaste interne. *g*, muscle droit antérieur. Tous ces muscles sont recouverts par l'aponévrose fémorale. *h*, rotule. *i-j*, veine saphène interne.

Fig. 1-2. Les vaisseaux lymphatiques superficiels du membre inférieur naissent d'un réseau cutané, qu'il est facile d'injecter en piquant la peau qui revêt la plante du pied et les faces latérales des orteils; ce mode d'injection donne les plus beaux résultats. C'est ainsi qu'en piquant la peau de la plante du pied chez un enfant de quatre ans, j'injectai d'un seul coup tous les vaisseaux lymphatiques superficiels du membre inférieur; le mercure, après avoir traversé les ganglions, vint pénétrer jusque dans le canal thoracique. De ce réseau cutané naissent les vaisseaux lymphatiques, qui se partagent en deux groupes. Les vaisseaux qui proviennent de la plante du pied, 1-2-3-4-5, passent derrière la malléole interne, et montent verticalement sur la partie interne de la jambe. Les vaisseaux, 6-7-8-9-10-11, qui proviennent des orteils et du bord externe du pied, montent au-devant des muscles de la région jambière antérieure, et viennent gagner la partie interne de la jambe et de la cuisse, en croisant obliquement de dehors en dedans le tibia, l'articulation du genou et la partie inférieure de la cuisse. Tous ces vaisseaux réunis autour de la veine saphène interne constituent un faisceau considérable, 12, auquel viennent s'adjoindre d'autres vaisseaux, 13-14-15-16-17, provenant de la partie postérieure de la jambe et de la cuisse. Deux ou trois vaisseaux nés sur le bord externe du pied passent derrière la malléole externe, suivent le trajet de la veine saphène externe, et viennent aboutir aux ganglions poplités. Tous les autres vaisseaux lymphatiques superficiels du membre inférieur viennent se terminer aux ganglions inguinaux. 18-19-20-21, ganglions inguinaux superficiels. Ces ganglions, variables par le nombre et par le volume, occupent le pli de l'aine, au-dessous du ligament de Fallope, autour de l'embouchure de la veine saphène interne dans la veine fémorale. Les ganglions inguinaux profonds sont situés sous l'aponévrose fémorale. Aux ganglions inguinaux viennent encore aboutir les vaisseaux lymphatiques, 22-23-24-25, des régions fessière et lombaire, 26, de la moitié inférieure des parois de l'abdomen, 27, du périnée, du scrotum et de la verge.

VAISSEAUX LYMPHATIQUES DU MEMBRE INFÉRIEUR.

Fig. 1. *a*, rotule. *b*, tibia. *c*, malléole externe. *d*, malléole interne. *e*, face dorsale du pied. *f-f'*, muscles de la région jambière antérieure recouverts par l'aponévrose. *g-g*, muscle de la région postérieure.

1-2-3-4-5-6-7-8-9-10, les vaisseaux lymphatiques qui proviennent des orteils passent sur le dos du pied, montent au-devant des muscles de la région jambière antérieure, et viennent gagner la partie interne de la jambe et de la cuisse, en croisant obliquement et de dehors en dedans le tibia, l'articulation du genou et la partie inférieure de la cuisse. Ces vaisseaux sont très-flexueux, surtout au niveau de l'articulation du genou. On rencontre assez souvent près de la malléole externe un ou deux vaisseaux, qui s'enfoncent derrière le tendon du muscle extenseur commun des orteils pour aller s'unir aux vaisseaux tibiaux antérieurs.

Fig. 2. *a*, rotule. *b*, tibia. *c*, malléole interne. *d*, malléole externe. *e*, ligament interosseux. *f-g*, ligament annulaire antérieur du tarse. *h-h*, tendon du muscle jambier antérieur. *i-i*, tendon du muscle extenseur du gros orteil. *j*, muscle extenseur commun des orteils. *k*, muscles péroniers latéraux. *l-l*, muscles jumeaux. *m*, muscle soléaire.

1-2, artère et veines pédieuses. 3-4, artère et veines tibiales antérieures. 5-6, vaisseaux lymphatiques profonds, *tibiaux antérieurs*. Ces vaisseaux, au nombre de deux, suivent le trajet de l'arcade plantaire, puis des vaisseaux pédieux et tibiaux antérieurs; vers la partie moyenne de la jambe, ils se réunissent en un seul tronc, 7, qui traverse le ligament interosseux pour aller s'unir aux vaisseaux lymphatiques tibiaux postérieurs. On trouve quelquefois sur le trajet de ces vaisseaux un ganglion qui porte le nom de ganglion tibial antérieur.

Fig 1

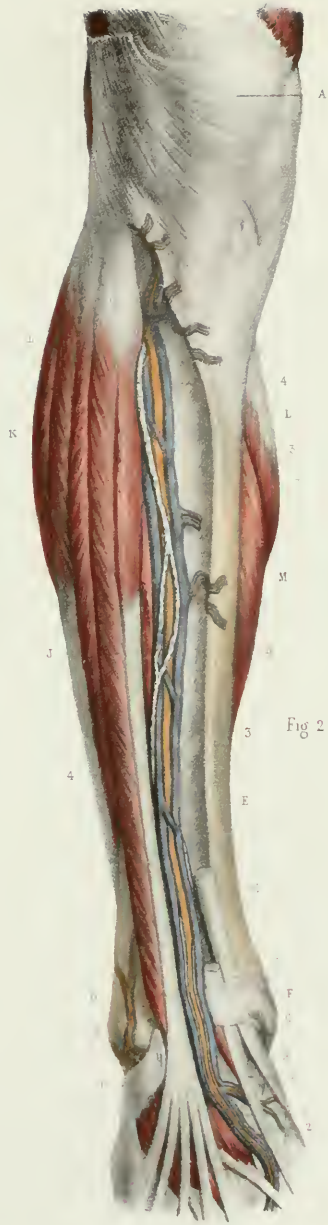

Fig 2

Emile Beau ad naturam del

Officinae Artus

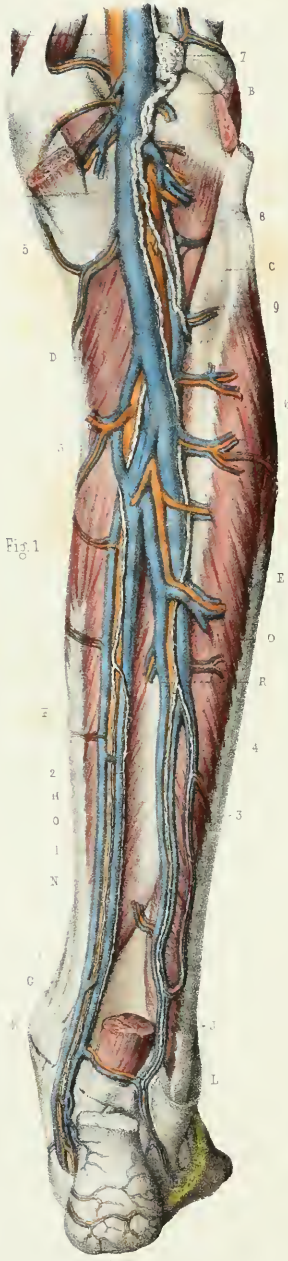

Fig. 1

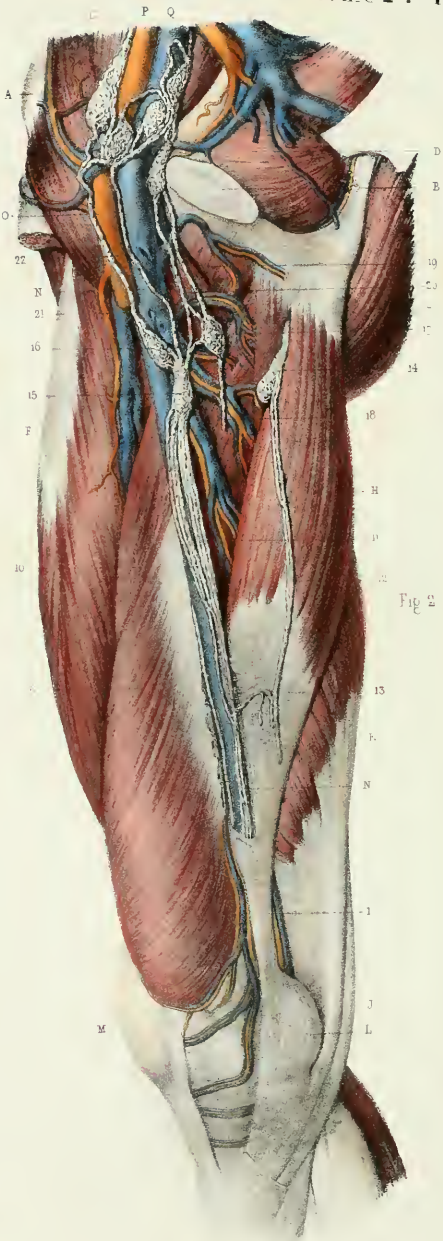

Fig. 2

Emile Beau ad naturam del

Offic litho Arm

VAISSEAUX LYMPHATIQUES DU MEMBRE INFÉRIEUR.

Fig. 1. *a*, condyle interne du fémur. *b*, condyle externe. *c*, tête du péroné. *d*, muscle poplité. *e*, muscles péroniers latéraux. *f*, muscle jambier postérieur; *g*, son tendon. *h*, muscle long fléchisseur commun des orteils; *i*, son tendon. *j*, muscle long fléchisseur du gros orteil. *k*, malléole interne. *l*, malléole externe. *m*, calcanéum. *n-o*, artère et veines tibiales postérieures. *q-r*, artère et veines péronières. *s*, veine poplitée. *t*, artère poplitée.

Fig. 2. *a*, épine iliaque antérieure et supérieure. *b*, symphyse pubienne. *c*, muscle iliaque. *d*, muscle obturateur interne. *e*, muscle grand fessier. *f*, muscle droit antérieur. *g*, muscle vaste interne. *h*, muscle grand adducteur; *i*, son tendon. *j*, tendon du muscle demi-tendineux. *k*, muscle demi-membraneux. *l*, ligament latéral interne de l'articulation fémoro-tibiale. *m*, rotule. *n-n*, veine fémorale. *o*, artère fémorale; elle est enlevée dans la plus grande partie de son étendue. *p*, artère iliaque externe. *q*, veine iliaque externe.

Fig. 1-2. 1-2, vaisseaux lymphatiques profonds, *tibiaux postérieurs*. Ces vaisseaux suivent le trajet des vaisseaux postérieurs; assez souvent, ils communiquent par une ou deux branches avec les vaisseaux superficiels. 3-4, vaisseaux lymphatiques profonds, *péroniers;* ils suivent le trajet des vaisseaux péroniers. Ces lymphatiques profonds se réunissent vers la partie supérieure de la jambe en deux ou trois gros troncs, 5-6, qui viennent se terminer, 7, aux ganglions poplités. 8-9, vaisseaux lymphatiques profonds, tibiaux antérieurs; ils traversent le ligament interosseux pour venir se rendre aux ganglions poplités. De ces ganglions poplités partent cinq ou six vaisseaux, 10-11, qui traversent l'anneau du troisième adducteur, se portent en haut le long de la veine fémorale, et viennent aboutir aux ganglions inguinaux profonds. 12, vaisseau lymphatique superficiel; il communique par une branche transversale, 13, avec les vaisseaux lymphatiques profonds. 14, ganglion inguinal superficiel, rejeté sur le bord antérieur du muscle troisième adducteur. 15-16-17, ganglions inguinaux profonds. 18, un vaisseau lymphatique superficiel venait se rendre à un de ces ganglions profonds. 19-20-21-22-23, plusieurs vaisseaux lymphatiques partent de ces ganglions pour aller se terminer aux ganglions iliaques externes.

VAISSEAUX LYMPHATIQUES DU MEMBRE SUPÉRIEUR.

Fig. 1. *a*, aponévrose de la région postérieure de l'avant-bras. *b*, aponévrose dorsale du métacarpe. *c*, veine céphalique du pouce. *d*, veine salvatelle. *e-f-g*, veines radiales superficielles. *h-i*, veines cubitales superficielles.

Fig. 2. *a*, aponévrose de la région antérieure de l'avant-bras. *b*, épitrochlée. *c-d-e*, veines cubitales superficielles. *f*, veine médiane. *g*, veine radiale superficielle. *h*. veine médiane basilique. *i*, veine médiane céphalique. *j*, veine céphalique. *k*, veine basilique.

Fig. 1-2. Les vaisseaux lymphatiques superficiels du membre supérieur peuvent être distingués, jusqu'au pli du coude, en *postérieurs* et *antérieurs*. Les vaisseaux lymphatiques *postérieurs* naissent par un réseau cutané qu'on injecte en piquant la peau qui entoure l'ongle. Ces vaisseaux, 1-2-3-4-5-6, montent le long de la face dorsale des doigts et du métacarpe, et se divisent sur la face postérieure de l'avant-bras en deux faisceaux, l'un interne et l'autre externe. Le faisceau interne, 7-8-9-10-11-12, est constitué par un grand nombre de vaisseaux qui contournent obliquement le bord cubital de l'avant-bras, et la partie inférieure du bras, 13-14-15-16, pour gagner la face antérieure. Le faisceau externe est beaucoup moins considérable; il est constitué par cinq ou six vaisseaux, 17-18, qui contournent le bord radial de l'avant-bras, 19-20-21, pour gagner sa face antérieure. Les vaisseaux lymphatiques *antérieurs*, 22-23-24, naissent de la face palmaire des doigts. Ces vaisseaux traversent la paume de la main, où ils forment quelquefois une sorte d'arcade, montent le long de la partie antérieure de l'avant-bras, et viennent s'unir aux vaisseaux lymphatiques postérieurs qui contournent les bords radial et cubital. Au-dessus du pli du coude, les vaisseaux lymphatiques antérieurs et postérieurs se confondent en un faisceau commun qui continue son trajet ascendant jusqu'au creux de l'aisselle. Plusieurs vaisseaux lymphatiques traversent un ganglion *cubital superficiel*, 25, quelquefois double, qui se trouve au-devant du condyle interne de l'humérus. De ce ganglion partent des vaisseaux qui continuent de monter avec les autres vaisseaux lymphatiques superficiels.

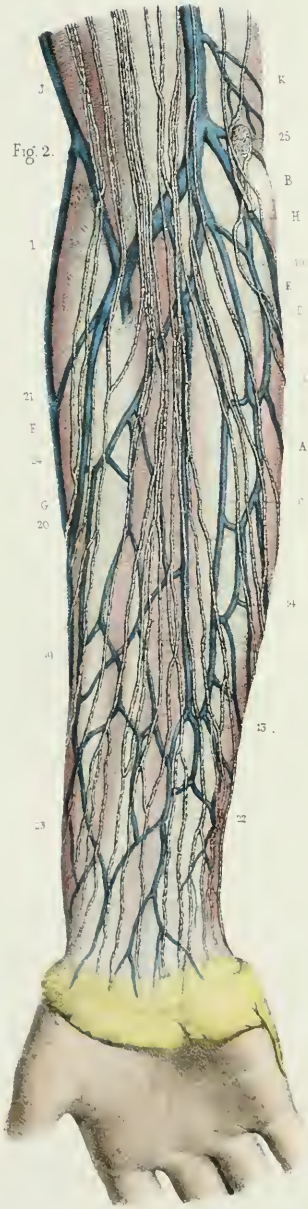

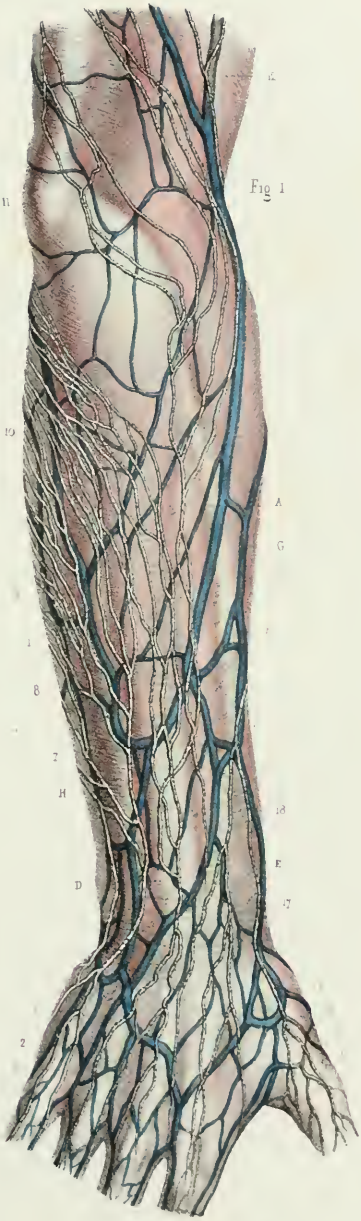

Emile Beau ad naturam lith

lithc Artus

Tome 2me Pl. 47.

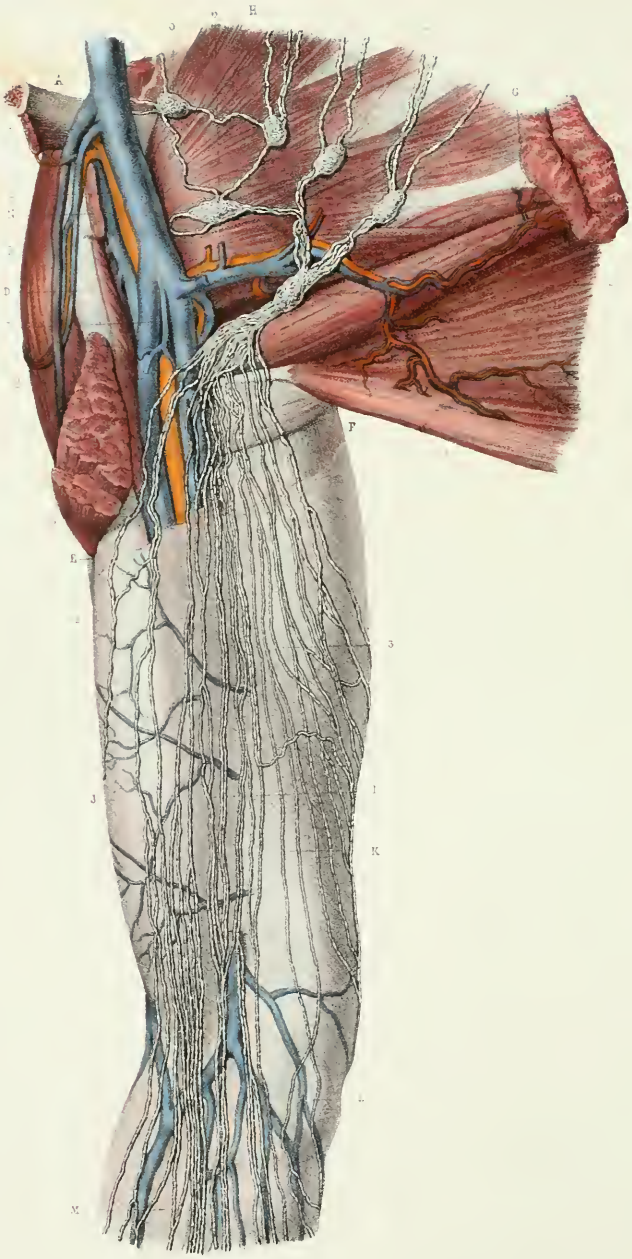

VAISSEAUX LYMPHATIQUES DU MEMBRE SUPÉRIEUR.

a, clavicule. *b*, muscle deltoïde. *c*, insertion du grand pectoral à l'humérus. *d*, muscle coraco-brachial. *e*, muscle biceps. *f*, muscle triceps. *g-h*, muscle sous-scapulaire. *i*, muscle grand dorsal. *j-k*, aponévrose du bras. *l*, épitrochlée. *m*, aponévrose de l'avant-bras. *n*, artère axillaire. *o*, artère brachiale. *p-q*, veines brachiales. *r*, veine axillaire. *s*, veine céphalique.

1,2,3. Vaisseaux lymphatiques du membre supérieur. Ces vaisseaux, que nous avons pu distinguer à l'avant-bras en antérieurs et postérieurs (*voy.* pl. 46), se réunissent au niveau du pli du coude en un faisceau commun qui monte le long de la partie interne du bras et vient se terminer aux ganglions axillaires inférieurs. 4, 5, 6, 7, 8, 9, ganglions axillaires.

VAISSEAUX LYMPHATIQUES DU MEMBRE SUPÉRIEUR.

Fig. 1. *a*, muscle biceps. *b*, muscle triceps. *c*, épitrochlée. *d*, muscle long supinateur. *e*, muscle long fléchisseur du pouce. *f*, muscle cubital antérieur. *g*, muscle fléchisseur profond des doigts. *h*, *i*, artère et veines cubitales. *j*, *k*, artère et veines radiales. *l*, artère brachiale. *m*, *n*, veines brachiales.

Fig. 2. *a*, clavicule. *b*, muscle deltoïde. *c*, tendon du muscle grand pectoral. *d*, muscle coraco-brachial. *e*, muscle biceps. *f'*, tendon du biceps. *h*, *h*, muscle sous-scapulaire. *i*, muscle grand dorsal. *j*, *k*, muscle triceps. *l*, épitrochlée. *m*, *n*, artère brachiale. *o*, artère radiale. *p*, artère cubitale. *q*, *r*, veines brachiales. *s*, veine axillaire.

Fig. 1 et 2. 1-2, 3-4-5-6-7, vaisseaux lymphatiques profonds du membre supérieur. Ces vaisseaux, que l'on peut distinguer en *radiaux* et en *cubitaux*, suivent les vaisseaux sanguins du même nom, s'unissent au niveau du pli du coude aux vaisseaux qui accompagnent l'artère interosseuse, traversent deux ou trois ganglions, 7, 8, 9, situés vers la partie moyenne du bras, et viennent se rendre, 10, 11, aux ganglions axillaires. 12, 13, ganglions axillaires.

Offic. des Artes

Lith. Beau ad naturam lit. Imp. de la Arte

VAISSEAUX LYMPHATIQUES DE LA TÊTE ET DU COU.

Fig. 1. 1-2-3, vaisseaux lymphatiques du cuir chevelu ; ces vaisseaux ont été injectés par le réseau lymphatique cutané. On peut les partager en trois groupes. Les *vaisseaux frontaux*, 1, suivent le trajet des rameaux *temporo-frontaux* du nerf facial et viennent aboutir, 4, 5, aux ganglions parotidiens. Les *vaisseaux pariétaux*, 2, suivent le trajet de la *branche occipitale externe* du plexus cervical et viennent se rendre, 6, aux ganglions cervicaux. Les *vaisseaux occipitaux*, 3, suivent le trajet de la *branche occipitale interne* et se réunissent en un tronc commun, 7, qui aboutit aux ganglions cervicaux. 8, 9, 10, 11, ganglions cervicaux superficiels. Ces ganglions sont situés à la partie supérieure du cou, sur le muscle sterno-cléido-mastoïdien et le long du bord antérieur du muscle trapèze ; ils communiquent par un grand nombre de vaisseaux avec les ganglions profonds. 12, 13, 14, 15, 16, 17, vaisseaux lymphatiques superficiels de la face. Ces vaisseaux, beaucoup moins nombreux que ceux du cuir chevelu, viennent du front, du nez, de la joue, du menton, et se rendent aux ganglions parotidiens et sous-maxillaires. 18, ganglion sous-maxillaire. Les vaisseaux lymphatiques de la face et du cuir chevelu diffèrent essentiellement des vaisseaux lymphatiques des membres ; ils sont dépourvus de valvules, dans la plus grande partie de leur trajet. J'ai pu injecter sur le crâne plusieurs vaisseaux lymphatiques, en faisant couler le mercure du tronc vers les extrémités. A la place de valvules, on trouve çà et là sur leur trajet des dilatations dont le volume est quelquefois considérable.

Fig. 2. *a*, muscle trapèze. *b*, muscle scalène antérieur. *c*, *d*, muscles de la région sous-hyoïdienne. *e*, trachée-artère. *f*, corps thyroïde. *g*, extrémité externe de la clavicule. *h*, muscle deltoïde. *i*, *j*, les trois premières côtes ; les cartilages costaux correspondants ont été enlevés. *k*, la plèvre.

1, artère carotide primitive. 2, veine jugulaire interne. 3, son embouchure dans la veine sous-clavière. 4, artère sous-clavière. 5, veine sous-clavière. 6, plexus brachial. 7-13, ganglions cervicaux profonds du côté droit. De ces ganglions partent deux gros vaisseaux, dont l'un, 14, vient s'ouvrir à l'angle de réunion des veines sous-clavière et jugulaire interne, et dont l'autre, 15, s'unit aux vaisseaux lymphatiques de l'aisselle, 16, pour constituer un gros tronc, 17, qui porte le nom de *grande veine lymphatique droite*. Ce tronc commun reçoit les vaisseaux lymphatiques du poumon droit, 18, et vient s'ouvrir dans la veine sous-clavière droite. Ce mode de terminaison des vaisseaux lymphatiques du côté droit se voit peut-être aussi souvent que celui généralement décrit par les auteurs, qui donnent le nom de grande veine lymphatique droite à un gros vaisseau lymphatique, tronc commun des vaisseaux lymphatiques de la moitié droite de la tête, du membre supérieur, du poumon droit, qui vient s'ouvrir à l'angle de réunion des veines jugulaire interne et sous-clavière. 19, ganglions axillaires. 20-21-22, ganglions mammaires internes ; leurs vaisseaux efférents se réunissent en un tronc qui s'ouvre dans la veine lymphatique droite. Ces ganglions communiquent par plusieurs gros vaisseaux lymphatiques, 23, avec les ganglions cervicaux inférieurs.

VAISSEAUX LYMPHATIQUES DU COU ET DE L'AISSELLE.

a, angle de la mâchoire inférieure. *b*, *b*, muscle digastrique. *c*, os hyoïde. *d*, muscle omo-hyoïdien. *e*, muscle sterno-hyoïdien. *f*, muscle sterno-cléido-mastoïdien gauche. *g-g*, muscle trapèze. *h*, conduit auditif. *i*, muscle scalène antérieur. *j*, muscle splénius. *k*, muscle grand complexus. *l*, glande sous-maxillaire. *m*, corps thyroïde. *n*, *n*, extrémités interne et externe de la clavicule. *o*, muscle sous-clavier. *p*, *p*, muscle grand pectoral. *q*, insertion du muscle grand pectoral à l'humérus. *r*, muscle petit pectoral. *s*, muscle grand dentelé. *t*, muscle grand dorsal. *u*, muscle deltoïde. *v*, muscle coraco-brachial. *x*, aponévrose du bras.

1, veine temporale. 2, veine jugulaire externe. 3, son embouchure dans la veine sous-clavière. 4, veine jugulaire antérieure. 5, veine jugulaire interne. 6, son embouchure dans la veine sous-clavière. 7, artère carotide primitive. 8, nerf pneumo-gastrique. 9, veine sous-clavière. 10, artère sous-clavière. 11, plexus brachial. 12, 13, *ganglions auriculaires postérieurs* ou *mastoïdiens*. Ces ganglions, situés sur l'apophyse mastoïde et le long des insertions du muscle sterno-cléido-mastoïdien, reçoivent les vaisseaux lymphatiques occipitaux. 14, *ganglion occipital*: il est situé plus en arrière que les précédents, au niveau de l'insertion du muscle trapèze. 15, 16, 17, *ganglions parotidiens* ou *auriculaires antérieurs*. Ces ganglions, situés dans l'épaisseur de la glande parotide, reçoivent des vaisseaux lymphatiques temporaux et faciaux. 18, 19, 19, *ganglions sous-maxillaires*; ils sont situés le long de la base de la mâchoire inférieure. 20, 29, *ganglions cervicaux profonds*. Ils s'étendent depuis l'apophyse mastoïde jusqu'à la clavicule; on les divise en supérieurs et inférieurs. Les ganglions supérieurs, 20, 21, 22, 22, 23, recouverts par le muscle sterno-cléido-mastoïdien, forment une série non interrompue autour de la veine jugulaire interne, des artères carotides et de leurs divisions. Ils communiquent par un grand nombre de vaisseaux avec les ganglions auriculaires, occipitaux et sous-maxillaires; leurs vaisseaux efférents se rendent aux ganglions inférieurs. 24-29, ganglions cervicaux profonds inférieurs. Ces ganglions sont situés dans la fosse sous-claviculaire, derrière l'aponévrose cervicale, au-devant du plexus brachial et des muscles scalènes. Ils reçoivent les lymphatiques qui émanent des ganglions supérieurs et communiquent avec les ganglions axillaires. Les vaisseaux lymphatiques qui partent des ganglions cervicaux se réunissent en un ou deux gros vaisseaux, 30, qui viennent se terminer dans le canal thoracique et quelquefois directement dans la veine sous-clavière. 31-32, canal thoracique; sur ce sujet le canal thoracique est biforqué; les branches de bifurcation se réunissent bientôt en un tronc commun qui s'ouvre à l'angle de réunion de la veine sous-clavière droite et de la veine jugulaire interne du même côté. 34-43, *ganglions axillaires*. Ces ganglions sont situés dans le creux de l'aisselle; les uns sont accolés aux gros vaisseaux, les autres sont disséminés dans le tissu cellulaire. A ces ganglions viennent aboutir, 44, les vaisseaux lymphatiques du bras et de l'épaule, 45, 46, 47, les vaisseaux lymphatiques superficiels de la poitrine. Leurs vaisseaux efférents, 48, 49, 50, disposés autour de la veine sous-clavière se réunissent en un tronc commun, 51, qui vient s'ouvrir dans le canal thoracique et quelquefois directement dans la veine sous-clavière.

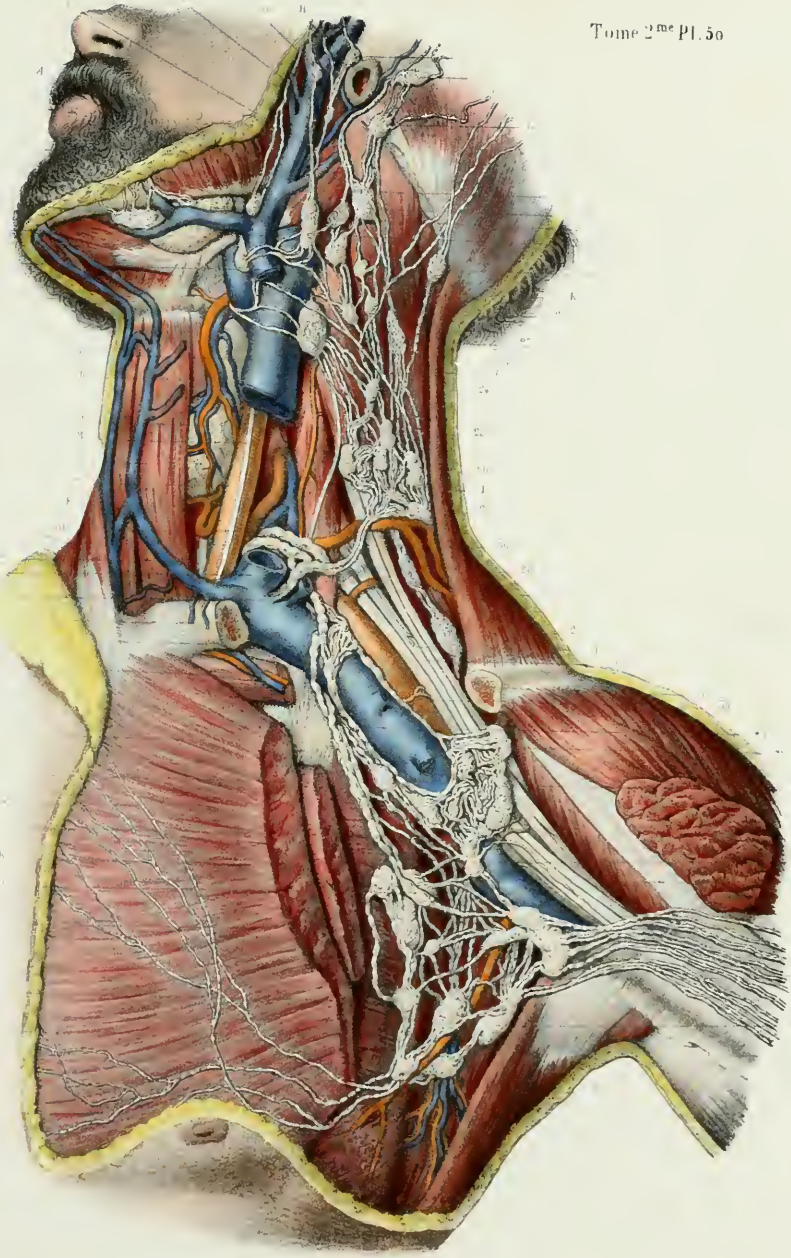

Beau ad naturam lith

Offic litho d mus

CANAL THORACIQUE.

a, *b*, *c*, colonne vertébrale. *d*, extrémité externe de la clavicule. *e*, *f*, les côtes. *g*, muscle carré lombaire. *h*, muscle psoas. *i*, muscle iliaque. *j*, muscle couturier. *k*, muscle pectiné. *l*, *l*, aponévrose fémorale. *m*, veine sous-clavière gauche. *n*, embouchure de la veine jugulaire interne gauche dans la veine sous-clavière correspondante. *o*, veine sous-clavière droite. *p*, *p'*, veines azygos. *q*, extrémité inférieure de l'aorte. *r*, artère iliaque primitive droite. *r' r''*, artère iliaque primitive gauche, divisée. *s*, artère iliaque externe. *t*, artère fémorale. *u*, veine saphène interne. *v*, veine fémorale. *x*, *x'*, veines iliaques externes. *y*, veine iliaque primitive. *z*, veine cave inférieure.

1, 2, 3, 4, *ganglions inguinaux*. Ces ganglions, de forme et de volume variables, occupent le pli de l'aîne au-dessous du ligament de Poupart. Leur nombre varie beaucoup; il est presque toujours en raison inverse de leur volume. Les ganglions inguinaux sont distingués, d'après leur situation, en *superficiels* et *profonds* : les ganglions superficiels sont disposés, autour de l'embouchure de la veine saphène interne, dans l'épaisseur des lamelles fibreuses qui constituent le *fascia superficialis*; les ganglions profonds sont situés sous l'aponévrose fémorale, autour des vaisseaux fémoraux. Aux ganglions inguinaux viennent se rendre les vaisseaux lymphatiques du membre inférieur, des organes génitaux externes, de la région fessière, et de la moitié sus-ombilicale de l'abdomen. Les vaisseaux qui émanent des ganglions inguinaux passent à travers les nombreuses ouvertures du *fascia crebriformis*, et vont se rendre aux ganglions pelviens. Les *ganglions pelviens* sont divisés en *iliaques externes*, *hypogastriques* et *sacrés*. Les ganglions iliaques externes, 5, 6, 7, 8, 9, 10, 11, 12, en nombre variable, entourent les vaisseaux iliaques externes et primitifs ; deux de ces ganglions sont situés immédiatement derrière l'arcade fémorale dans l'entonnoir fémoral, séparé par une cloison mince de la veine fémorale. Ces ganglions reçoivent les vaisseaux qui émanent des ganglions inguinaux ; ils reçoivent, en outre, les vaisseaux épigastriques et circonflexes iliaques. Les ganglions hypogastriques sont situés sur la paroi latérale du bassin, autour des vaisseaux hypogastriques. Ces ganglions reçoivent les vaisseaux lymphatiques, qui émanent des organes contenus dans le bassin; ils communiquent par plusieurs gros vaisseaux avec les ganglions iliaques externes et sacrés. Les ganglions sacrés sont situés derrière le rectum ; ils reçoivent les vaisseaux qui viennent du rectum et de la paroi postérieure du bassin. 13, 14, 15, 16, 17, 18, 19, 20, 21, 22, *ganglions lombaires*. Ces ganglions, très-nombreux, font suite aux ganglions pelviens. Unis entre eux par un grand nombre de vaisseaux, ils forment autour de l'aorte et de la veine cave inférieure un plexus considérable, qui porte le nom de *plexus lymphatique lombaire*. Ce plexus reçoit les vaisseaux qui proviennent des ganglions iliaques externes, hypogastriques et sacrés; il reçoit, en outre, les vaisseaux lymphatiques lombaires; les vaisseaux testiculaires, chez l'homme ; les vaisseaux des ovaires, des trompes et de l'utérus, chez la femme ; les vaisseaux de reins. Les vaisseaux qui émanent du plexus lombaire, réunis en plusieurs gros troncs, viennent se jeter dans le canal thoracique. 23, 24, 25, *canal thoracique*. Tronc commun de tous les vaisseaux lymphatiques du corps, en exceptant toutefois ceux de la moitié droite de la tête, du cou, du thorax et du membre supérieur droit, le canal thoracique commence au niveau de la deuxième et quelquefois de la troisième vertèbre lombaire par une ampoule, 26, *réservoir* ou *citerne de Pecquet*, située à droite et en arrière de l'aorte, immédiatement au-dessous de l'ouverture aortique du diaphragme, à côté du pilier droit de ce muscle. Cette ampoule reçoit, 27, 28, deux ou trois vaisseaux lymphatiques lombaires ; plusieurs gros vaisseaux lymphatiques lombaires, 29, 30, forment sur le côté gauche de la colonne vertébrale un plexus considérable, 31, 32, qui vient s'ouvrir dans le canal thoracique, au-dessus du réservoir de Pecquet. Situé entre l'aorte et la veine cave inférieure, le canal thoracique se porte verticalement en haut, pénètre dans le thorax par l'ouverture aortique du diaphragme, et vient se placer dans le médiastin postérieur entre la veine azygos qui est à droite, et l'aorte qui est à gauche. Au niveau de la quatrième vertèbre dorsale, il s'incline à gauche, remonte derrière la crosse de l'aorte, et sort de la cavité thoracique entre l'œsophage et la carotide primitive gauche; il se recourbe ensuite brusquement à gauche, 33, et vient s'ouvrir, 34, à l'angle de réunion des veines sous-clavière et jugulaire interne gauche. Le canal thoracique est flexueux dans son trajet; il se divise quelquefois, 35, en plusieurs branches qui forment un réseau. Le canal thoracique offre peu de valvules : les plus remarquables se voient à son embouchure dans la veine sous-clavière ; leur bord libre regarde du côté de la veine, en sorte qu'elles s'opposent au reflux du sang veineux : 36-45, vaisseaux lymphatiques intercostaux. Situés dans les espaces intercostaux, ils traversent un grand nombre de ganglions, et vont s'ouvrir dans le canal thoracique.

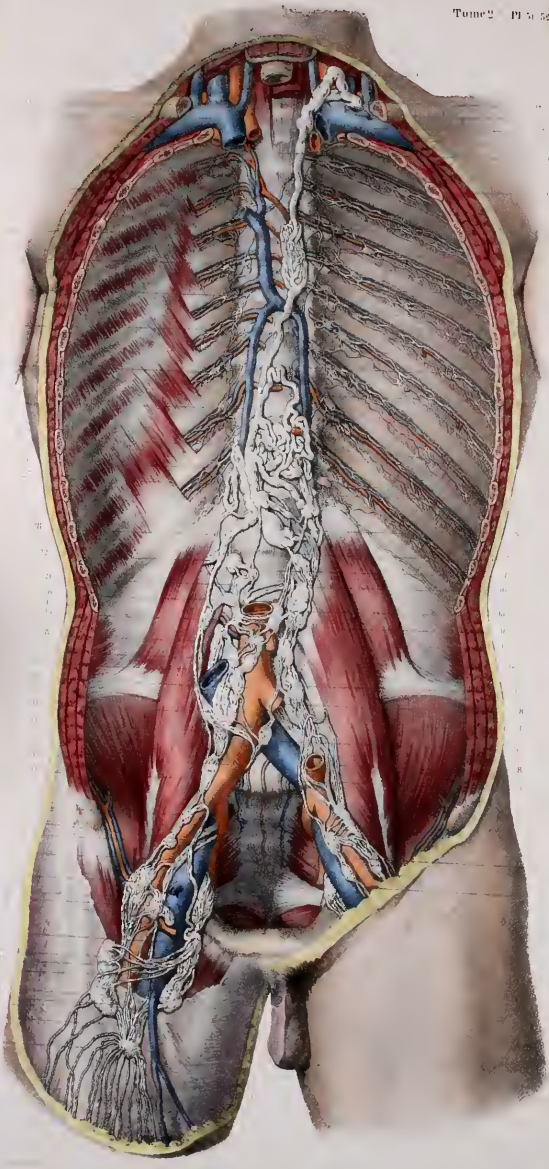

L. ... ad naturam in

VAISSEAUX LYMPHATIQUES DE LA PEAU.

Fig. 1 et 2. Pied d'une jeune fille de quinze ans (*grandeur naturelle*). *a*, malléole interne du tibia. *b-c-d-e-f-f*, coupe de la peau. *g-h*, aponévrose de la face dorsale du pied.

1, 2, 3, 4, 5, 6, 7, 8, 9, 10, réseau lymphatique de la peau qui revêt la plante du pied; il a été obtenu en piquant, avec le tube à injection mercurielle, la peau dépouillée de l'épiderme par la macération. Ce réseau forme deux couches bien distinctes : une couche superficielle, à mailles très-déliées et très-serrées, située à la surface du derme ; une couche profonde située dans l'épaisseur du derme. Le réseau lymphatique cutané ne communique pas avec les vaisseaux sanguins; il donne naissance à un grand nombre de rameaux lymphatiques, 11, 12, 13, 14, 15, 16, qui s'unissent entre eux, et viennent constituer trois gros vaisseaux, 17, 18, 19, au niveau de la malléole interne.

VAISSEAUX LYMPHATIQUES DE LA PEAU.

Fig. 1. Pied d'un enfant de six ans (*grandeur naturelle*). *a*, malléole externe du tibia; *b*, malléole interne. *c*, coupe de la peau.

1, 2, 3, 4, 5, 6, 7, réseau lymphatique de la peau, qui revêt la face dorsale de la dernière phalange des orteils. De ce réseau partent un très-grand nombre de vaisseaux lymphatiques, 8, 9, 10, 11, 12, 13, 14, 15, qui parcourent la face dorsale du pied.

Fig. 2. Pouce d'un adulte (*grandeur naturelle*). *a*, premier métacarpien. *b*, première phalange. *c-d*, coupe de la peau.

1, 2, réseau lymphatique de la peau qui revêt la face dorsale de la dernière phalange; ce réseau s'étend au derme subjacent à l'ongle. 3, 4, 5, 6, vaisseaux lymphatiques qui naissent du réseau.

Fig. 3. 1, 2, réseau lymphatique de la membrane muqueuse du gland. Ce réseau, tout à fait semblable à celui de la peau, donne naissance à un grand nombre de vaisseaux lymphatiques, 3, 4, 5, 6, 7, 8, qui se réunissent de chaque côté du frein, longent la face dorsale de la verge, et viennent se terminer aux ganglions de l'aine.

Fig. 4. Réseau lymphatique du scrotum, dessiné à un grossissement de 4 diamètres.

Fig. 1
Fig. 2
Fig. 3
Fig. 4

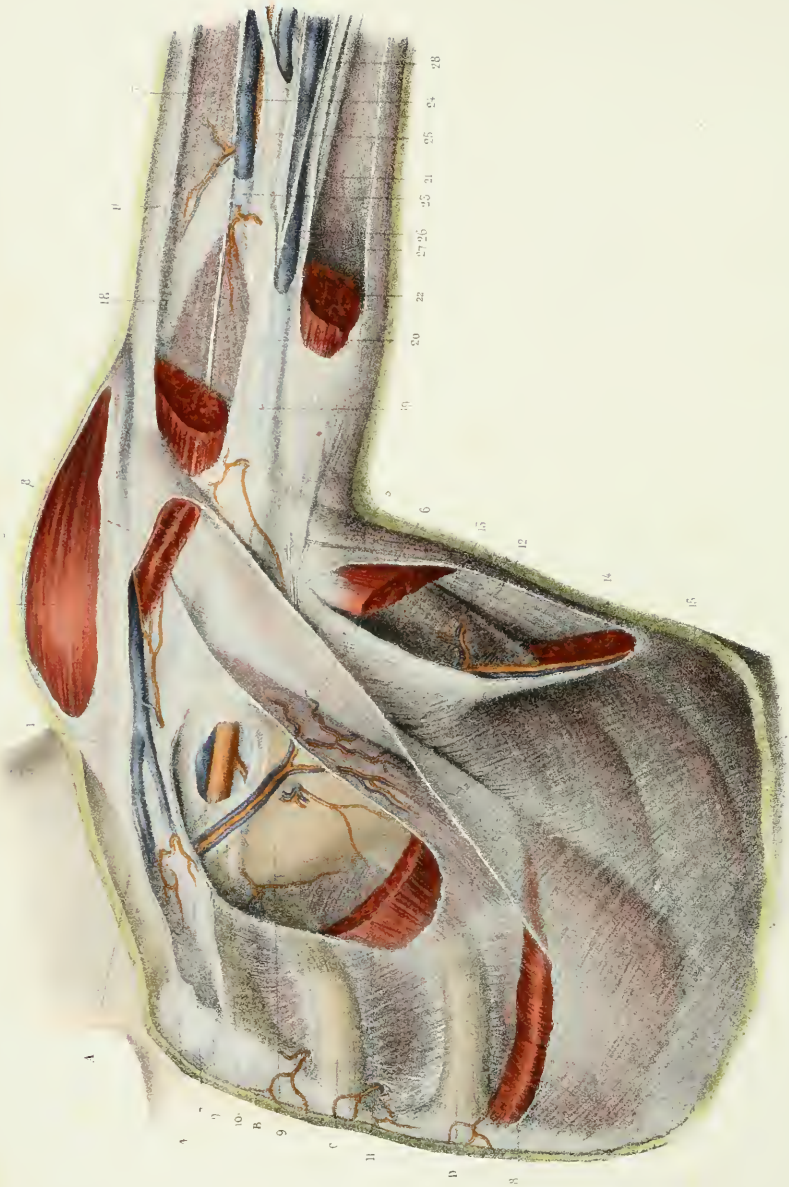

Emile Beau ad naturam lith

Offic litho Artus

APONÉVROSES DE L'AISSELLE.

avicule. *b-c-d*, cartilages costaux.

1-2, gaîne du muscle deltoïde. 3, muscle deltoïde. 4-5, feuillet superficiel de la gaîne du muscle grand pectoral; ce feuillet, au niveau du creux de l'aisselle, se replie de bas en haut pour aller se continuer avec le feuillet profond, et former une espèce de gouttière qui renferme le bord inférieur du grand pectoral. 6-7, feuillet profond de la gaîne du grand pectoral; ce feuillet étant divisé, on pénètre dans la gaîne du petit pectoral. 8-8, muscle grand pectoral. 9-9, feuillet profond de la gaîne du petit pectoral; ce feuillet, très-mince du côté des côtes et très-résistant du côté du bras, naît du bord antérieur de l'apophyse coracoïde, et se termine en s'épanouissant vers la base de l'aisselle. Ce feuillet profond de la gaîne du petit pectoral étant divisé, on découvre, 10, l'artère axillaire. 11, muscle petit pectoral. 12, gaîne du muscle grand dorsal. 13, gaîne du muscle grand rond. Ces deux gaînes adhèrent intimement aux gaînes des muscles pectoraux, et ferment ainsi le creux de l'aisselle. 14, muscle grand dorsal. 15, aponévrose du muscle grand dentelé. 16, gaîne du muscle biceps. 17, feuillet profond de la gaîne du biceps; il recouvre le muscle brachial antérieur et, 18, le muscle coraco-brachial. 19, extrémité supérieure du muscle biceps. 20, nerf musculo-cutané, renfermé dans la gaîne du biceps. 21, gaîne du muscle triceps brachial. 22, extrémité supérieure du triceps brachial. 23, gaîne des vaisseaux brachiaux; elle se continue avec le feuillet profond de la gaîne du biceps. 24, artère brachiale. 25, nerf médian. 26, veine basilique, renfermée dans sa gaîne. 27, nerf brachial cutané interne, renfermé dans la gaîne de la veine basilique. 28, nerf cubital.

APONÉVROSES DE L'AVANT-BRAS ET DE LA MAIN.

Fig. 1. 1, gaîne du biceps. 2, muscle biceps. 3, gaîne des vaisseaux brachiaux. 4, nerf médian. 5, artère brachiale. 6, veine brachiale. 7, veine basilique, renfermée dans sa gaîne. 8, nerf cubital. 9-10, gaîne du muscle rond pronateur. 11, nerf médian au pli du bras. 12, vaisseaux cubitaux. 13, vaisseaux radiaux. 14-15, gaîne du muscle grand palmaire. 16, gaîne du muscle fléchisseur superficiel des doigts. 17, tendon du grand palmaire. 18, vaisseaux radiaux. 19, gaîne du tendon du petit palmaire. 20, tendon du petit palmaire. 21-22, gaîne du muscle cubital antérieur. 23-24, vaisseaux cubitaux. 25, gaîne du muscle fléchisseur superficiel des doigts. 26, gaîne du muscle long supinateur. 27, muscle rond pronateur. 28, gaîne des muscles radiaux. 29, muscle long supinateur. 30, aponévrose palmaire.

Fig. 2. 1-2-3-4-5, capsule synoviale de la paume de la main. Cette capsule renferme les huit tendons des muscles fléchisseurs des doigts et le tendon du fléchisseur propre du pouce; elle se continue avec les gaînes phalangiennes du pouce et du petit doigt; les gaînes phalangiennes des autres doigts en sont tout à fait indépendantes. 6, tendon du long fléchisseur du pouce. 7-8-9-10, tendons des muscles fléchisseurs des doigts.

Fig. 3. 1, ligament annulaire dorsal du carpe. De la face antérieure de cette bandelette fibreuse naissent de petits prolongements qui convertissent en canaux les coulisses que présentent les extrémités inférieures du radius et du cubitus. Ces canaux sont tapissés par des synoviales qui se prolongent au-dessus et au-dessous du ligament dorsal. 1-2-3, capsule synoviale de la gaîne commune à l'extenseur commun des doigts et à l'extenseur propre de l'index. 4-5, capsule synoviale de la gaîne commune aux deux radiaux et au long extenseur du pouce. 6-7, capsule synoviale de la gaîne commune aux muscles long abducteur et court extenseur du pouce. 8, capsule synoviale de la gaîne de l'extenseur propre du petit doigt. 9-10, capsule synoviale de la gaîne du cubital postérieur. 11, tendon du long extenseur du pouce. 12-13, tendons des muscles radiaux externes. 14, tendon de l'extenseur propre de l'index. 15-16-17-18, tendons du muscle extenseur commun des doigts. 19-20-21, bandelettes fibreuses qui unissent entre eux ces tendons. 22, tendon de l'extenseur propre du petit doigt.

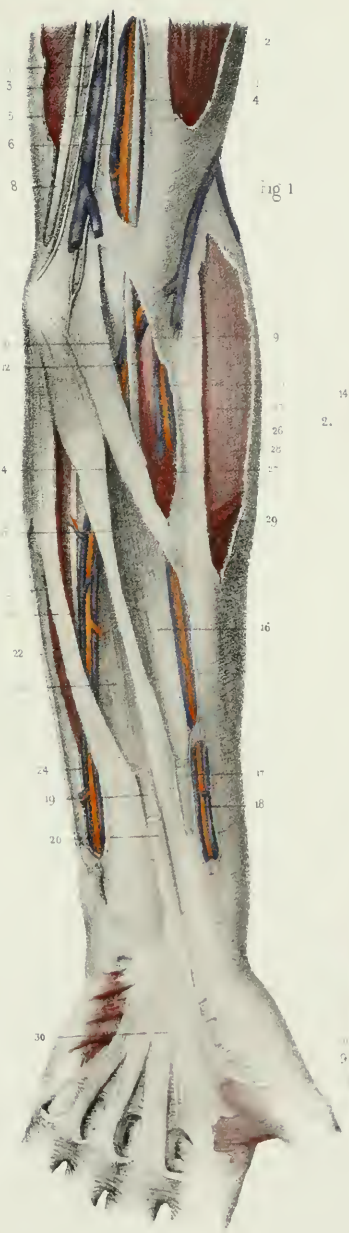

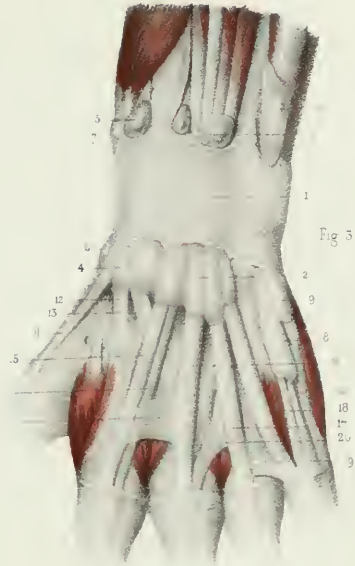

Emile Beau ad naturam lith.

Fig 2

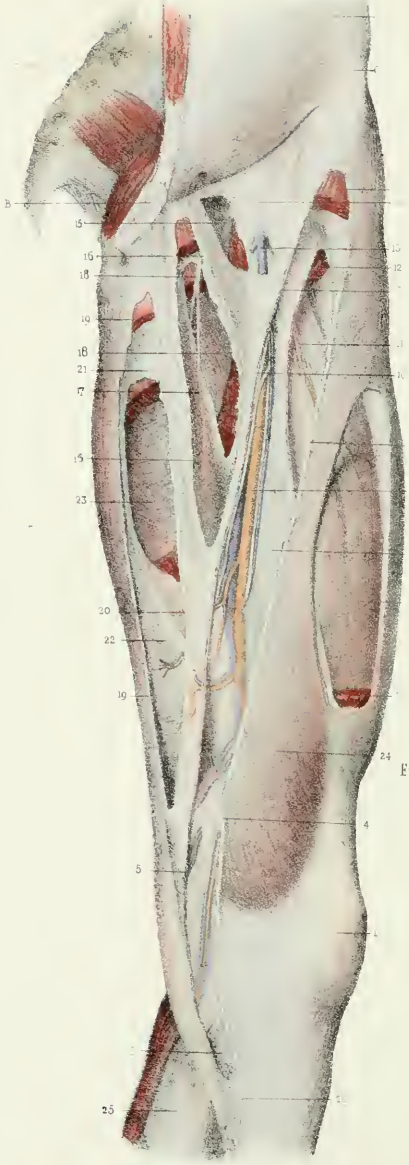

Fig 1

Emile Beau ad naturam del.

Offic. Litho Artus

APONÉVROSES DE LA CUISSE ET DE LA JAMBE.

Fig. 1. *a*, coupe médiane du sacrum et du coccyx. *b*, symphyse pubienne. *c*, épine iliaque antérieure et supérieure. *d*, rotule.

1, aponévrose abdominale antérieure. 2-3-4-5, gaîne du muscle couturier; elle renferme le muscle couturier et le nerf saphène interne. 6, extrémité supérieure du muscle couturier; 7, son extrémité inférieure. 8, feuillet profond de la gaîne du couturier; ce feuillet étant divisé vers son bord interne, on pénètre, 9-10, dans la gaîne des vaisseaux fémoraux. Cette gaîne est partagée en deux canaux pour l'artère et pour la veine fémorale. 11-11, gaîne du muscle droit antérieur; elle répond, dans sa partie supérieure, à la gaîne du muscle couturier. 12-12, extrémités supérieure et inférieure du muscle droit antérieur. 13, veine saphène interne. 14, entonnoir fémoral. 15, gaîne du muscle pectiné. 16-16, gaîne du muscle premier adducteur. 17, feuillet profond de la gaîne du premier adducteur. 18, gaîne du muscle deuxième adducteur. 18', nerf obturateur. 19-19-20, gaîne du muscle droit interne. 21-22, feuille profond de la gaîne du muscle droit interne; ce feuillet étant divisé, on pénètre dans la gaîne du troisième adducteur. 24, aponévrose du muscle vaste interne. 25, aponévrose jambière postérieure. 26, expansion aponévrotique des muscles qui constituent la patte d'oie.

Fig. 2. *a*, rotule. *b*, tibia.

1-2-3, aponévrose du genou; elle est composée de fibres entre-croisées qui entourent la partie antérieure de l'articulation du genou. 4, aponévrose jambière postérieure. 5-6, aponévrose jambière antérieure; elle renferme les muscles jambier antérieur, extenseur propre du gros orteil, extenseur commun et péronier antérieur, le nerf et les vaisseaux tibiaux antérieurs. 8-9-10-11, nerf et vaisseaux tibiaux antérieurs. 12, ligament annulaire dorsal du carpe; ce ligament forme trois gaînes : la première, pour le tendon du jambier antérieur; la seconde, pour l'extenseur propre du gros orteil et pour les vaisseaux tibiaux; la troisième, pour l'extenseur commun et le péronier antérieur. 13, tendon du jambier antérieur; 14, sa gaîne. 15, gaîne de l'extenseur propre du gros orteil. 16, vaisseaux pédieux. 17-18, gaînes des tendons du muscle pédieux. 19-20, gaînes des tendons de l'extenseur commun des orteils.

APONÉVROSES DE LA CUISSE ET DE LA JAMBE.

Fig. 1. *a*, épine iliaque antérieure et supérieure. *b*, grand trochanter.

1, aponévrose sacro-lombaire. 2, aponévrose fessière ; elle s'insère supérieurement sur la lèvre externe de la crête iliaque ; en arrière, elle adhère à l'aponévrose sacro-lombaire ; en bas, elle se continue avec l'aponévrose fémorale. L'aponévrose fessière est très-épaisse, en avant, au niveau du muscle moyen fessier ; en arrière, elle est réduite à l'état celluleux. 3-4, aponévrose fémorale. 5-6-7-8, aponévrose des muscles postérieurs de la cuisse, ouverte dans toute sa hauteur ; cette aponévrose est divisée en plusieurs gaînes. 9, gaîne de la courte portion du muscle biceps. 10, courte portion du muscle biceps. 11, longue portion du muscle biceps. 12, extrémité inférieure du muscle biceps. 13, gaîne du muscle demi-tendineux. 14, gaîne du nerf sciatique ; elle s'insère à la ligne âpre du fémur et à la branche externe de sa bifurcation inférieure. 15, nerf sciatique. 16, gaîne du muscle demi-membraneux. 17, anneau du muscle grand adducteur. 18-19, vaisseaux poplités ; 20, gaîne qui les enveloppe. 21, nerf sciatique poplité interne. 22, extrémité supérieure du muscle jumeau interne. 23, aponévrose des muscles postérieurs de la jambe.

Fig. 2. 1, anneau du muscle grand adducteur. 2, nerf sciatique. 3, face postérieure du fémur. 4, veine poplitée. 5, artère poplitée. 6, gaîne des vaisseaux poplités. 7, extrémité inférieure du muscle biceps. 8, muscle couturier, renfermé dans sa gaîne. 9-9-9-9, gaîne superficielle des muscles postérieurs de la jambe ; elle renferme les muscles jumeaux, soléaires, plantaire grêle, et les vaisseaux poplités. 10-10-10, gaîne profonde des muscles postérieurs de la jambe ; elle renferme les muscles fléchisseur commun des orteils, fléchisseur propre du gros orteil et jambier postérieur. Le muscle poplité est renfermé dans une gaîne spéciale. 11-12-13-14, le nerf tibial, les vaisseaux tibiaux postérieurs et péroniers abandonnent la gaîne superficielle pour pénétrer, vers le tiers supérieur de la jambe, dans la gaîne profonde. 15-16, vaisseaux et nerfs tibiaux postérieurs. 17, tendon du fléchisseur commun des orteils. 18, tendon d'Achille. 19, gaîne profonde des muscles postérieurs de la jambe. 20-21, gaîne des muscles péroniers latéraux.

Fig: 2

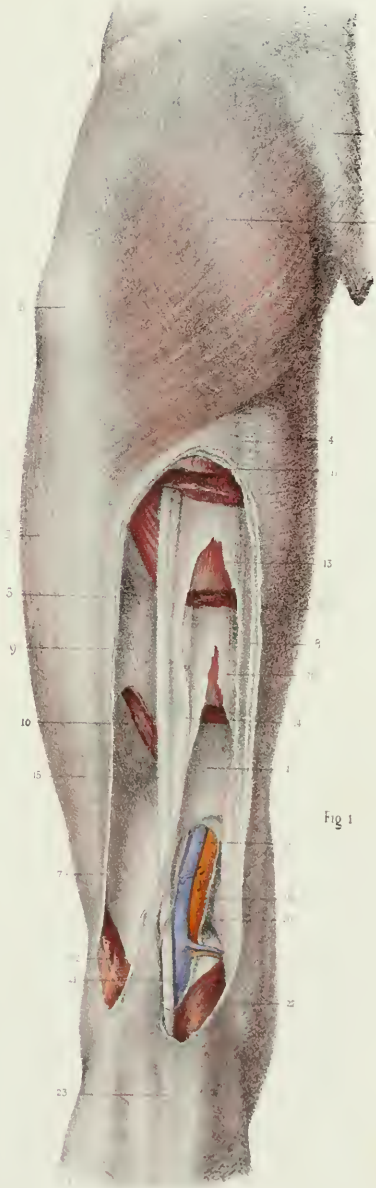

Fig 1

Emile Beau ad naturam lith

Offic lith Artus

Fig. 2.

Fig. 3

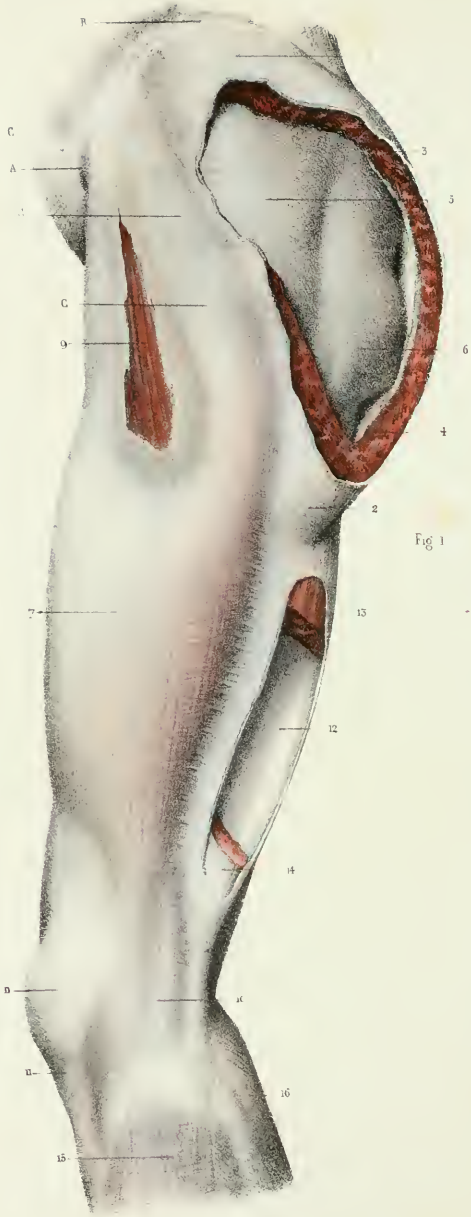

Fig. 1

APONÉVROSES DE LA CUISSE ET DU PIED.

Fig. 1. *a*, épine iliaque antérieure et supérieure. *b*, crête iliaque. *c*, paroi abdominale. *c'*, trochanter. *d*, rotule.

1. 2, aponévrose fessière, *superficielle*. Cette aponévrose, très-épaisse au niveau du moyen fessier, se partage, vers le bord supérieur du grand fessier, en deux feuillets qui tapissent les deux faces de ce muscle. L'aponévrose fessière se continue en bas et en avant avec l'aponévrose fémorale. 3, 4, muscle grand fessier, 5, 6, aponévrose fessière, *profonde*. Cette aponévrose est très-mince; elle recouvre le petit fessier et les muscles de la région profonde. 7, 8, aponévrose fémorale; à la région externe de la cuisse, l'aponévrose fémorale présente un épaississement considérable, assez bien limité en avant et en arrière, d'où le nom de *fascia lata*, bande large, qui lui a été donné. Constituée par des faisceaux verticaux très-épais, réunis entre eux par des fibres horizontales, l'aponévrose fascia lata reçoit une expansion considérable du tendon du grand fessier, forme une gaine complète pour son muscle tenseur, 9, et vient se fixer, 10, au tubercule externe de la tubérosité antérieure du tibia. Un grand nombre de fibres, 11, entourent la région externe du genou; d'autres viennent s'ajouter à l'aponévrose jambière antérieure. 12, gaîne du muscle biceps. 13, 14, muscle biceps. 15, aponévrose jambière antérieure. 16, aponévrose jambière postérieure.

Fig. 2. 1, aponévrose plantaire moyenne. Cette aponévrose, excessivement épaisse, s'insère à la tubérosité externe du calcanéum et va en s'élargissant : parvenue au niveau des extrémités antérieures des métatarsiens, elle se partage en cinq bandelettes, 2, 3, 4, 5, qui se bifurquent pour embrasser les tendons fléchisseurs, et viennent se continuer avec le ligament métatarsien transverse inférieur et avec les gaînes tendineuses des orteils. 6, aponévrose plantaire interne. Cette aponévrose, beaucoup plus mince que l'aponévrose plantaire moyenne, s'insère, en arrière sur le calcanéum, en dedans sur le bord interne du tarse; en dehors, elle s'insère à l'aponévrose plantaire moyenne et se réfléchit de bas en haut pour former une gaîne complète. Aponévrose plantaire externe (voyez fig. 3). Au talon, sur le bord externe du pied et au niveau des articulations métatarso-phalangiennes, 7, 8, 9, les aponévroses plantaires donnent naissance par leur face inférieure à un grand nombre de prolongements qui s'entre-croisent entre eux et forment un véritable tissu fibreux aréolaire, renfermant de la graisse.

Fig. 3. 1, aponévrose plantaire moyenne; elle forme une gaîne, 2, 3, qui renferme le court fléchisseur commun des orteils, le tendon du fléchisseur commun le tendon du fléchisseur propre du gros orteil, l'accessoire, les abducteurs oblique et transverse, les vaisseaux et les nerfs plantaires externes; une lame mince, 4, 5, sépare le court fléchisseur commun de l'accessoire et des vaisseaux plantaires externes. 6, muscle accessoire. 7, nerf plantaire externe. 8, vaisseaux plantaires externes. 9, gaîne de l'aponévrose plantaire externe; elle renferme le court abducteur et le court fléchisseur du petit orteil. 10, abducteur du petit orteil. 11, 12, gaîne de l'aponévrose plantaire interne; elle renferme les muscles court abducteur et court fléchisseur du gros orteil, et 13, les vaisseaux plantaires internes. 14, digitations de l'aponévrose plantaire moyenne.

APONÉVROSES DU COU.

a, angle de la mâchoire inférieure. *b*, os occipital. *c*, apophyse mastoïde. *d*, os hyoïde. *e*, clavicule.

1, la peau. 2, fascia superficialis du cou; ce fascia a été enlevé avec le muscle peaucier. 3, 4, 5, 6, 7, aponévrose cervicale; cette aponévrose, subjacente au peaucier, recouvre le cou à la manière des aponévroses des membres, et forme un grand nombre de gaînes qui renferment les muscles et les vaisseaux du cou, le larynx, la trachée artère et l'œsophage. A la région antérieure du cou, l'aponévrose cervicale adhère intimement à l'os hyoïde et forme ainsi deux portions distinctes, l'une sus-hyoïdienne, et l'autre sous-hyoïdienne. 8, 9, gaîne de la glande sous-maxillaire; elle renferme la glande sous-maxillaire, l'artère et la veine faciales. Le feuillet profond de cette gaîne tapisse le muscle hyo-glosse, le tendon du digastrique et vient se fixer sur la ligne mylo-hyoïdienne. 10, artère et veines faciales. 11, gaîne du faisceau antérieure du digastrique; le feuillet profond de cette gaîne tapisse le muscle mylo-hyoïdien. 12, 13, gaîne des muscles sterno-hyoïdien et sterno-thyroïdien; son feuillet profond vient se fixer au sternum et à l'extremité interne de la clavicule. Ce feuillet profond, 14, 15, étant divisé, on pénètre, 16, dans la gaîne du corps thyroïde; un des feuillets de cette gaîne entoure les vaisseaux thyroïdiens inférieurs, pénètre dans la poitrine et vient s'unir au péricarde. 17, vaisseaux thyroïdiens. 18, 19, gaîne de la glande parotide; le feuillet profond de cette gaîne, 20, recouvre le faisceau postérieur du digastrique et se continue avec l'aponévrose stylo-maxillaire. 21, veine jugulaire antérieure. 22, 23, 24, gaîne du muscle sterno-cléido-mastoïdien. Le feuillet profond de cette gaîne, 25, 26, adhère aux apophyses transverses cervicales, recouvre, 27, les muscles droit antérieur et long du cou, 28, les muscles scalènes, 29, le nerf spinal, 30, 31, 32, 33, les nerfs du plexus cervical, et vient former en avant deux gaînes : l'une, 34, pour la veine jugulaire interne, et l'autre, 35, pour l'artère carotide et le nerf pneumo-gastrique; puis il enveloppe la trachée artère et le pharynx. 36, muscle omo-hyoïdien. Ce muscle, renfermé dans une gaîne fort mince, est maintenu dans sa direction anguleuse par une aponévrose très-forte, 37, qui le fixe à la clavicule. Cette aponévrose est constituée par des faisceaux fibreux qui émanent du tendon de ce muscle; ces faisceaux fibreux sont quelquefois remplacés chez les sujets vigoureux par un faisceau musculaire. 38, veine jugulaire externe. 39, 40, gaîne du muscle trapèze. 41, feuillet profond de cette gaîne. 42, 43, gaîne du muscle splénius.

Emile Beau ad naturam del

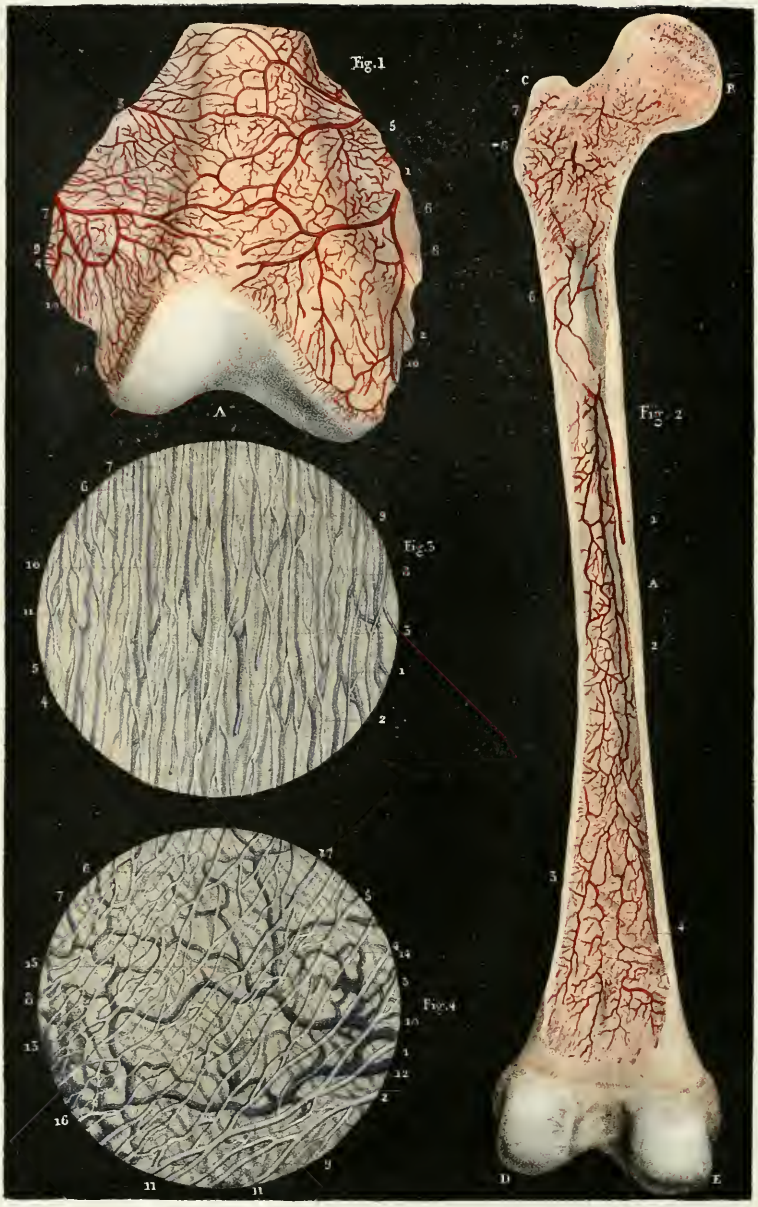

Emile Beau ad naturam del

Offic litho Arm

Fig. 1. *a*, extrémité inférieure du fémur. 1, 2, 3, 4, 5, 6, 7, artères du périoste. Plusieurs de ces vaisseaux, 7, 8, 9, ne font que traverser le périoste sans se ramifier dans son épaisseur, et pénètrent par les trous de l'extrémité inférieure du fémur. Les vaisseaux périostiques, 10, 10, à la limite des surfaces articulaires, empiètent un peu sur les cartilages ; mais, loin de se ramifier dans leur épaisseur, ils se réfléchissent sur eux-mêmes et forment des anses à concavité postérieure.

Fig. 2. *a*, fémur divisé verticalement. *b*, col du fémur. *c*, grand trochanter. *d*, condyle externe. *e*, condyle interne.

1, artère nourricière du fémur, vaisseau du *premier ordre*. Cette artère, qui pénètre par le trou nourricier, de bas en haut, émet un ou deux rameaux qui se portent vers la partie supérieure de l'os ; puis elle se dirige verticalement de haut en bas, et se divise en un grand nombre de rameaux, 2, 3, 4, qui s'anastomosent avec les vaisseaux du *deuxième ordre* qui pénètrent par l'extrémité des os longs, et avec les vaisseaux du *troisième ordre* ou *artères périostiques* qui pénètrent dans les sillons de la substance compacte. 5, 6, 7, artères du deuxième ordre. Destinées au tissu spongieux, elles pénètrent par les trous de l'extrémité supérieure du fémur.

Fig. 3. Lamelle de la substance compacte du tibia, dessinée à un grossissement de 5 diamètres.

Les veines seules ont été injectées.

La substance compacte des os longs doit son apparence fibreuse à des sillons vasculaires longitudinaux. 1, 2, 3, 4, 5, 6, 7, 8, 9, 10, 11, veines logées dans les sillons vasculaires; ces vaisseaux s'anastomosent entre eux sous des angles aigus.

Fig. 4. Portion de l'os occipital, dessinée à un grossissement de 5 diamètres. Les veines seules ont été injectées.

On distingue trois ordres de vaisseaux affectant une direction opposée. 1, 2, 3, 4, 5, 6, 7, 8, 9, vaisseaux de la table externe. 10, 11, 12, 13, 14, vaisseaux du diploé; ils sont les plus volumineux de tous. 15, 16, 17, 18, vaisseaux de la table interne; ces vaisseaux sont moins éclairés que les précédents. Les veines du diploé s'anastomosent avec les veines des deux tables.

Fig. 1. Les artères sont composées de trois membranes qu'on appelle tuniques. 1, la tunique interne est très-mince, transparente, lisse comme les séreuses. 2, 2, la tunique moyenne est dense, serrée, de couleur jaune, composée de fibres à peu près circulaires, disposées par couches concentriques. Cette membrane est de même nature que les ligaments jaunes; elle appartient à la classe des tissus fibreux jaunes ou élastiques. 3, tunique externe; elle est composée par un tissu fibreux, aréolaire, qui se rapproche beaucoup du tissu dartroïde. Les tuniques des artères reçoivent des vaisseaux qui prennent le nom de *vasa vasorum*.

Fig. 2. 1-2, tunique moyenne, tunique propre des artères; elle est composée de fibres circulaires, disposées par couches concentriques, faciles à séparer. 3, éperon des artères; au niveau des divisions des artères, la membrane moyenne forme à l'intérieur une saillie que l'on nomme éperon.

Fig. 3. Deux tuniques composent la paroi des veines : l'une, interne, 1, est extrêmement mince; l'autre, externe, 2, est celluleuse, et ressemble à la tunique externe des artères. Ces tuniques reçoivent des vaisseaux artériels et veineux (*vasa vasorum*).

Fig. 4. Les veines sont pourvues à leur intérieur de replis membraneux ou *valvules*, 1, 2, 3, 4, 5, 6, 7, 8, disposées par paires, et quelquefois au nombre de trois. Ces valvules, formées par la membrane interne, présentent un bord libre tourné vers le cœur, et un bord adhérent qui regarde les extrémités. 9, 10, valvules disposées par paires à l'embouchure des veines dans les troncs.

Fig. 5. La paroi des vaisseaux lymphatiques est constituée par deux tuniques qui ont beaucoup d'analogie avec celles des veines. Ces vaisseaux, à leur intérieur, sont pourvus de valvules paraboliques, 1, 2, 3, 4, 5, 6, disposées par paires, offrant un bord libre du côté du cœur et un bord adhérent du côté des extrémités. Ces valvules donnent aux vaisseaux lymphatiques injectés un aspect noueux.

Fig. 6. 1, ganglion lymphatique. Les ganglions lymphatiques sont formés par un entrelacement inextricable des vaisseaux lymphatiques. 2, 3, vaisseau lymphatique afférent. 3, 4, 5, 6, 7, 8, 9, vaisseaux lymphatiques efférents. Lorsqu'un vaisseau lymphatique atteint un ganglion, ils se divisent en un grand nombre de rameaux qui rampent à la surface du ganglion, et pénètrent de suite dans son épaisseur. Le vaisseau lymphatique efférent commence dans l'intérieur du ganglion par un grand nombre de radicules convergentes. Les vaisseaux lymphatiques présentent quelquefois sur leur trajet, 10, 11, des espèces de plexus. Les vaisseaux sanguins qui pénètrent dans les ganglions ne communiquent jamais avec les vaisseaux lymphatiques : le mercure ne passe des vaisseaux lymphatiques dans les vaisseaux sanguins que lorsqu'il y a rupture.

Fig. 1



Fig. 5



Fig. 2

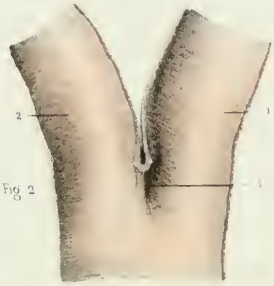

Fig. 4

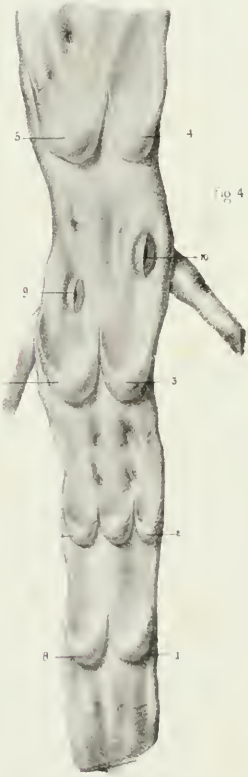

Fig. 5.



Fig. 6

Em. le Beau ad naturam lith.

Offic. litho Artus

TABLE DES PLANCHES.

ANGÉIOLOGIE.

Artères.

Appareil de la circulation . . . . . Pl. 1.

Cœur . . . . . Pl. 1, 2, 3, 3 *bis*, 4, 4 *bis*.

Péricarde . . . . . Pl. 11.

Artère pulmonaire . . . . . Pl. 1, 2, 3, 3 *bis*, 4, 4 *bis*.

Artère aorte . . . . . Pl. 1, 2, 3, 3 *bis*, 4, 4 *bis*, 11, 12.

Branches qui naissent de l'aorte.

Artères coronaires . . . . . Pl. 3.
Artères intercostales . . . . . Pl. 11.
Artères lombaires . . . . . Pl. 12.
Artères diaphragmatiques inférieures . . . . . Pl. 12.
Tronc cœliaque . . . . . Pl. 1, 12.
Artère mésentérique supérieure . . . . . Pl. 1, 12.
Artère mésentérique inférieure . . . . . Pl. 1, 12.
Artères spermatiques . . . . . Pl. 1, 12.
Artères rénales . . . . . Pl. 1, 12.

Artères qui naissent de la crosse de l'aorte.

Tronc brachio-céphalique . . . . . Pl. 1, 2, 5, 6, 11, 13.

Artère carotide primitive . . . . . Pl. 1, 2, 5, 6, 11, 13.

Artère carotide externe . . . . . Pl. 1, 2, 5, 6, 7, 11, 13.

Branches de l'artère carotide externe.

Artère thyroïdienne supérieure . . . . . Pl. 2, 5, 6, 13.
Artère faciale . . . . . Pl. 5, 6, 7, 13.
Artère linguale . . . . . Pl. 5, 6, 7, 13.
Artère occipitale . . . . . Pl. 5, 6, 7, 9, 13.
Artère auriculaire postérieure . . . . . Pl. 5, 7, 9, 13.
Artères parotidiennes . . . . . Pl. 5, 7.
Artère pharyngienne inférieure . . . . . Pl. 6.

Branches de terminaison de la carotide externe.

Artère temporale . . . . . Pl. 5, 7, 13.
Artère maxillaire interne . . . . . Pl. 8.

Artère carotide interne . . . . . Pl. 5, 6, 7, 13.

Artère sous-clavière . . . . . Pl. 1, 2, 5, 6, 7, 11, 13.

Branches de l'artère sous-clavière.

Artère vertébrale . . . . . Pl. 5, 6, 13.
Tronc basilaire . . . . . Pl. 8.
Artère thyroïdienne inférieure. . . . . Pl. 5, 13.
Artère scapulaire supérieure. . . . . Pl. 5, 9, 13.
Artère scapulaire postérieure . . . . . Pl. 5, 9, 13.
Artère mammaire interne . . . . . Pl. 5, 10, 11, 13.
Artère cervicale profonde. . . . . Pl. 6.
Artère intercostale supérieure. . . . . Pl. 6, 11.

Artère axillaire.

Branches de l'artère axillaire.

Artère acromio-thoracique . . . . . Pl. 5, 13, 14.
Artère thoracique inférieure. . . . . Pl. 13, 14.
Artère scapulaire inférieure. . . . . Pl. 13, 14, 16.
Artère circonflexe postérieure. . . . . Pl. 13, 14, 16.
Artère circonflexe antérieure . . . . . Pl. 13, 14, 16.

Artère humérale . . . . . Pl. 14, 15, 16, 17.

Artères radiale et cubitale. . . . . Pl. 17, 18.

Branche de terminaison de l'aorte.

Artère sacrée moyenne. . . . . Pl. 1, 12, 19.

Arteres iliaques primitives.

Artère iliaque interne. . . . . Pl. 1, 12, 19, 21.

Branches de l'artère iliaque interne

Artère ombilicale . . . . . .
Artère obturatrice. . . . . .
Artère iléo-lombaire. . . . . .
Artère sacrée latérale . . . . . .
Artère ischiatique . . . . . .
Artère fessière . . . . . .
Artère honteuse interne. . . . . .
} Pl. 19, 21.

Artere iliaque externe . . . . . Pl. 1, 19, 20, 21.

Branches de l'artère iliaque externe.

Artère épigastrique . . . . . Pl. 10, 19.
Artère circonflexe iliaque . . . . . Pl. 19.

Artère fémorale

Branches de l'artère fémorale.

Artère sous-cutanée abdominale . . . . . .
Artère honteuse externe . . . . . .
Artères musculaires. . . . . .
Artère fémorale profonde . . . . . .
Artère circonflexe interne . . . . . .
Artère circonflexe externe . . . . . .
Artères perforantes . . . . . .
} Pl. 20, 21, 22.

ARTERE POPLITÉE.

Branches de l'artère poplitée.

Artères jumelles. . . . . Pl. 22, 23, 24.
Artères articulaires . . . . . Pl. 22, 23, 24.
Artère tibiale antérieure . . . . . Pl. 25.
Artère pédieuse. . . . . Pl. 25.
Tronc tibio-péronier. . . . . Pl. 24.
Artère péronière . . . . . Pl. 24.
Artère tibiale postérieure. . . . . Pl. 24.
Artères plantaires . . . . . Pl. 26.

Veines.

Veines pulmonaires . . . . . Pl. 1, 3, 3 *bis*, 4, 4 *bis*.
Veines cardiaques . . . . . Pl. 3, 3 *bis*.

TRONCS VEINEUX BRACHIO-CÉPHALIQUES.

Veine cave supérieure . . . . . Pl. 1, 27, 39.
Veine thyroïdienne inférieure. . . . . Pl. 27.
Veine mammaire interne. . . . . Pl. 27.
Veines diaphragmatiques, thymiques, péricardiques, médiastines . . . . . Pl. 27.
Veine vertébrale . . . . . Pl. 27.
Veine jugulaire externe . . . . . Pl. 27, 28, 29.
Veine jugulaire antérieure . . . . . Pl. 27, 28.
Veine jugulaire interne. . . . . Pl. 27, 28.
Sinus de la dure-mère . . . . . Pl. 30, 42.
Veine maxillaire externe . . . . . Pl. 30.
Tronc temporo-maxillaire . . . . . Pl. 30.
Veine temporale. . . . . Pl. 30.
Veine maxillaire interne . . . . . Pl. 30.
Veine auriculaire postérieure. . . . . Pl. 30.
Veine occipitale . . . . . Pl. 29.
Veine linguale. . . . . Pl. 29.
Veine pharyngienne . . . . . Pl. 42.
Veine thyroïdienne supérieure. . . . . Pl. 27, 29, 30
Veine thyroïdienne moyenne . . . . . Pl. 27.
Veines diploïques . . . . . Pl. 33.

VEINES DU MEMBRE THORACIQUE.

Veines sous-clavières et axillaires. . . . . Pl. 27, 28.
Veines superficielles de l'avant-bras et de la main. . . . . Pl. 31, 32.
Veines profondes . . . . . Pl. 32.
Veines profondes du bras. . . . . Pl. 33.
Veine cave inférieure . . . . . Pl. 1, 39.
Veines lombaires. . . . . Pl. 1.
Veines rénales . . . . . Pl. 1.
Veines testiculaires . . . . . Pl. 1.
Veines diaphragmatiques . . . . . Pl. 1.

Veines iliaques primitives. . . . . Pl. 38.
Veine iliaque interne. . . . . Pl. 37, 38.
Veine iliaque externe. . . . . Pl. 37, 38.

Veines du membre abdominal.

Veines superficielles; veine saphène interne. . . . . Pl. 34, 37.
Veine saphène externe . . . . . Pl. 35.
Veines profondes de la jambe et du pied . . . . . Pl. 35, 36.
Veines profondes de la cuisse.. . . . . Pl. 37.
Veines azygos. . . . . Pl. 39.
Veines rachidiennes . . . . . Pl. 40, 41.

Vaisseaux lymphatiques.

Ganglions et vaisseaux lymphatiques superficiels du membre inférieur . . . . . Pl. 43, 44.
Ganglions et vaisseaux lymphatiques profonds . . . . . Pl. 44, 45.
Ganglions et vaisseaux lymphatiques superficiels du membre supérieur . . . . . Pl. 46, 47.
Ganglions et vaisseaux lymphatiques profonds. . . . . Pl. 48.
Ganglions et vaisseaux lymphatiques superficiels du crâne et de la face. . . . . Pl. 49.
Ganglions et vaisseaux lymphatiques du cou et de l'aisselle. . Pl. 49, 50.
Canal thoracique; ganglions et vaisseaux lymphatiques inguinaux, pelviens, lombaires et thoraciques . . . . . Pl. 51-52.
Vaisseaux lymphatiques de la peau. . . . . Pl. 53, 54.

Structure des vaisseaux . . . . . Pl. 62.

Vaisseaux des os . . . . . Pl. 61.

Aponévroses.

Aponévroses de l'aisselle. . . . . Pl. 55.
Aponévroses du membre supérieur. . . . . Pl. 56.
Aponévroses du membre inférieur. . . . . Pl. 57, 58, 59.
Aponévroses du cou . . . . . Pl. 60.

Nota. Les vaisseaux qui se distribuent aux organes, seront représentés en même temps que les organes auxquels ils appartiennent.

59670
v.2